UNIVERSITY
OF MICHIGAN
OCT 12 1950
MEDICAL
LIBRARY

FORTSCHRITTE
AUF DEM GEBIETE DER
RÖNTGENSTRAHLEN
VEREINIGT MIT
RÖNTGENPRAXIS

ORGAN DER DEUTSCHEN RÖNTGEN-GESELLSCHAFT

BAND 73 JULI 1950 HEFT 3

UNTER MITARBEIT VON W. BAENSCH-WASHINGTON • H. H. BERG-HAMBURG • A. BEUTEL-DORTMUND • E. BERVEN-STOCKHOLM • H. v. BRAUNBEHRENS-FREIBURG i. Br. • J. T. CASE-CHICAGO • A. C. CHRISTIE-WASHINGTON M. DAHM-KÖLN • H. DIETLEN-SAARBRÜCKEN • D. DYES-SCHWEINFURT • J. EGGERT-ZÜRICH • G. FORSSELL-STOCKHOLM • R. JANKER-BONN • M. v. LAUE-GÖTTINGEN • H. MEYER-MARBURG • G. G. PALMIERI-BOLOGNA G. E. PFAHLER-PHILADELPHIA • E. A. POHLE-MADISON • R. PRÉVÔT-HAMBURG • H. R. SCHINZ-ZÜRICH G. SCHULTE-RECKLINGHAUSEN • PL. STUMPF-MÜNCHEN • B. WALTER-HAMBURG • A. ZUPPINGER-BERN

HERAUSGEGEBEN VON R. GRASHEY-BERLIN, H. HOLTHUSEN-HAMBURG
F. HAENISCH-HAMBURG, R. GLAUNER-STUTTGART

Inhaltsverzeichnis 2. Umschlagseite

AGFA-RÖNTGEN-FACHABTEILUNG / LEVERKUSEN-BAYERWERK

GEORG THIEME VERLAG · STUTTGART

Fschr. Röntgenstr.

Preis DM 14.50

FORTSCHRITTE AUF DEM GEBIETE DER RÖNTGENSTRAHLEN VEREINIGT MIT RÖNTGENPRAXIS

ORGAN DER DEUTSCHEN RÖNTGEN-GESELLSCHAFT

Die „Fortschritte" erscheinen ab Bd. 72 monatlich; 6 Hefte bilden einen Band. Bezugspreis je Heft DM 14.50 zuzüglich Postgebühren. Bandpreis (6 Hefte) DM 87.—. Mitglieder der Deutschen Röntgen-Gesellschaft, Studenten und Ärzte in nicht vollbezahlter Stellung erhalten die Zeitschrift zu einem ermäßigten Vorzugspreis; je Heft DM 11.60, je Band DM 69.60.

Manuskripte:

Zusendung erbeten an die Schriftleitung

(14a) STUTTGART-O., Diemershaldenstr. 47

Manuskripte aus der Ostzone sind zu richten an:

Prof. Dr. Rudolf Grashey

(1) BERLIN-WILMERSDORF, Kreuznacher Str. 36

Der Verlag behält sich das alleinige Recht der Vervielfältigung und Verbreitung aller in dieser Zeitschrift zum Abdruck gelangenden Beiträge sowie ihrer Verwendung für fremdsprachige Ausgaben vor.

Sonderdrucke:

Den Mitarbeitern stehen 50 Sonderdrucke ihrer Arbeiten kostenfrei zur Verfügung.

Anzeigen-Annahme:

WEFRA-Werbegesellschaft

(16) FRANKFURT AM MAIN, Untermainkai 12

Tel. Nr. 33016 und 33217

GEORG THIEME VERLAG STUTTGART-O., DIEMERSHALDENSTRASSE 47

Inhaltsverzeichnis

Janker, R.: Ein Universal-Schichtaufnahmegerät 253

Lindemann, B.: Simultane Angiocardio-Tomographie 261

Franke, H.: Über Entwicklungs- und Lageanomalien der Aorta 267

Franke, H.: Doppelter Aortenbogen beim Menschen 280

Ravelli, A.: Die arteria lusoria im Röntgenbild 285

Haubrich, R. und Thurn, P.: Zur Röntgensymptomatologie der Pericardverschwielung. . 288

Franke, H.: Über Herztumoren 299

Schmid, P. Ch.: Die topographische Darstellung des Bronchalbaumes nach dem Röntgenbild . . 307

Schmid, P. Ch.: Die topographische Darstellung der Lungensegmente im Röntgenbild 318

Di Rienzo, S.: Die brucellöse Spondylitis . . 333

Morvay, E.: Osteoporose und diffuse Plasmozytose 349

Klopfer, F.: Die Distensionsluxation im Röntgenbild 357

Ernst, H. W.: Über die Röntgen-Toleranzdosis 362

Schaukasten:

Förster, E.: Solitäre, cartilaginäre Exostose oder solitäres Osteochondrom mit seltener Lokalisation 371

Trautmann, H.: Eine ungewöhnliche große verkalkte Echinokokkencyste in der Leber 372

Kienow, U.: Frei beweglicher Fremdkörper (Maschinengewehrgeschoß) innerhalb einer tuberkulösen Caverne 373

Referate 375

Kleine Mitteilungen 390

zur Behandlung der röntgen- bzw. radiumbestrahlten Haut und bei Höhensonnenbestrahlungen

Proben stehen den Herren Ärzten kostenlos zur Verfügung

H. Trommsdorff, Chemische Fabrik, Aachen-W.

RÖNTGENOLOGE

als Leiter der Röntgenabteilung des Städtischen Krankenhauses „Hetzelstift" Neustadt/Haardt (378 Betten) gesucht. Gehalt nach TOA Gr. II. Weitere Einstellungsbedingungen nach Vereinbarung. Erfahrene Kräfte werden gebeten ihre Bewerbung mit Unterlagen zu richten an den

Oberbürgermeister der Stadt – Neustadt an der Haardt –

Aus dem Röntgeninstitut Janker, Bonn

Ein Universal-Schichtaufnahmegerät

Von **R. Janker**

Mit 17 Abbildungen

1949 wurde von Siemens auf dem Kongreß der Deutschen Röntgen-Gesellschaft in Hamburg eine Apparatur für Querschichten nach Gebauer und Wachsmann vorgeführt, die durch gleichzeitige und gleichsinnige Drehung der horizontal gelagerten Kassette und des stehenden Patienten um seine Längsachse die Aufnahmen ermöglicht. Dieses Verfahren, an dessen Entwicklung schon der Engländer Watson, der Argentinier d'Abreu und der Italiener Vallebona erfolgreich gearbeitet hatten, bringt uns zweifellos diagnostisch weiter und erleichtert uns auch das Arbeiten in der Therapie. Es gibt wohl wenige, die sich über den Erfolg von Gebauer und Wachsmann mehr gefreut haben als ich, weil ich Querschichten schon 1936 als eine unbedingte Notwendigkeit erkannt habe.

Trotz Lösung dieser Frage durch Gebauer und Wachsmann hielt ich es aber doch für erforderlich, mich noch einmal mit diesem Problem auseinanderzusetzen, denn nicht jeder Patient,

Abb. 1.

Abb. 2.

Apparatur für Querschichten am stehenden oder sitzenden Patienten (nachgebaut der Apparatur Gebauer-Wachsmann).

Abb. 1: Drehmechanismus für Patient und Kassette. – Abb. 2: Gesamtanordnung (Drehmechanismus ohne Umbau). Verwandt wird die Röhre des daneben stehenden Bucky-Tisches an extra langem Stativ.

Abb. 3.
Querschichtaufnahme eines Brustkorbs bei Drehung des Patienten und der Kassette um 360°.

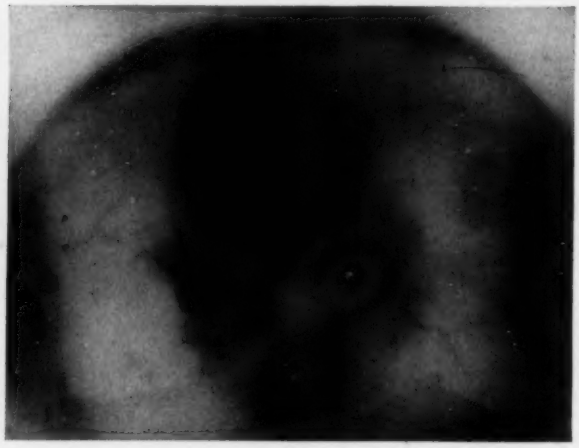

Abb. 4.
Aufnahme in gleicher Höhe bei 180° Drehung.

Abb. 5.
A ufnahme in gleicher Höhe bei 150° Drehung.

Abb. 6.

Arbeitsfähiges Modell des Universal-Schichtaufnahmegerätes in halber Größe der endgültigen Ausführung. Einstellung für Querschichtung.

H = Handgriff,
D = Drehpunkt,
St = Stativ,
KH = Kassettenhalterung,
K = Kassette,
G = Gewicht,
Q = Querarm,
VA = Achse zur Verschiebung der Kassettenhalterung.

der „quergeschichtet" werden soll, kann stehen, und nicht jeder Patient kann die Drehung anstandslos vertragen. Dazu kommt, daß es am stehenden (oder sitzenden) Patienten ungleich schwerer ist, auf den Millimeter genau eine gewünschte Schicht einzustellen oder wieder einzustellen. Mir ist es jedenfalls immer nur sehr schwer oder gar nicht gelungen.

Nun könnte man sich ja die Apparatur einfach um 90° gedreht vorstellen, d. h. man könnte den liegenden Patienten um seine Längsachse drehen und die Kassette vertikal einstellen. Man braucht sich aber nur eine ein-

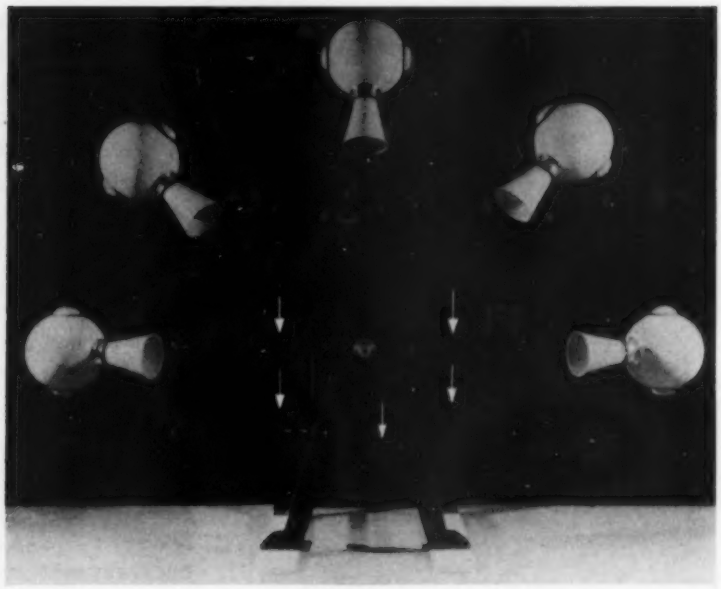

Abb. 7.

Aus der Gesamtbewegung der Röhre und der Kassettenhalterung sind fünf verschiedene Phasen herausgegriffen und auf ein Bild photographiert. In allen fünf Stellungen ist der obere Kassettenrand (s. Pfeile) horizontal geblieben.

Abb. 8.

Röhre und Kassette um 180° gedreht; zu beachten ist die horizontale Einstellung des oberen Randes der Kassette. Bewegung durch Ketten und Kettenräder übertragen.

zige Röntgenkinoaufnahme, z. B. der Brustorgane, eines so gelagerten Patienten anzusehen, um diese Methode wegen der bei der Drehung auftretenden Organverschiebungen sofort abzulehnen.

Alle diese Überlegungen und Erfahrungen drängten geradezu danach, eine Apparatur zu schaffen, die Querschichten am liegenden, unbewegten Patienten gestattet.

Schon Gebauer und Wachsmann wiesen in ihren Veröffentlichungen darauf hin, daß es natürlich auch möglich wäre, Röhre und horizontal liegende Kassette um den ruhig stehenden Patienten um 360° zu bewegen. Sie betonten jedoch, daß dies einen außerordentlich großen technischen Aufwand erfordere; eine Ausführung sei aus diesem Grunde nicht zweckmäßig.



Abb. 9. Hinzufügung eines Lagerungstisches (T). H = Handgriff.

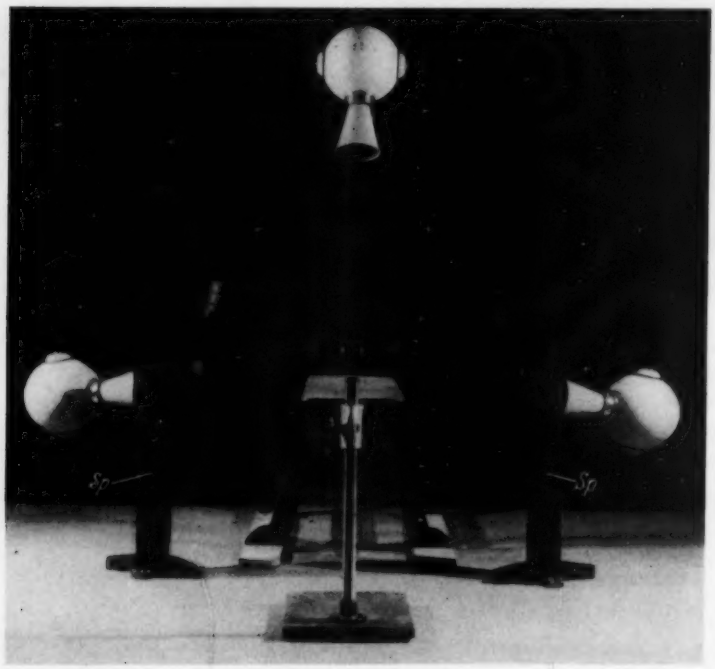

Abb. 10. Ausgangs- bzw. Endstellung unterhalb der Horizontalen (Gesamtbewegung = 220°). Sp = Sperrholzplatten mit Bleieinlage zur Abdeckung des Röhrenfensters.

Im Sommer 1949 begann ich ohne Kenntnis dieser Ansicht ein Schichtaufnahmegerät zu entwickeln, das Querschichten am liegenden, unbewegten Patienten ermöglichen sollte. Zuerst wurde eine Apparatur gebaut, bei der Röhre und Kassette sich gegenläufig auf einer Geraden bewegten. Die Röhre wurde dabei gleichzeitig so gedreht, daß ihr Zentralstrahl immer durch die Schichtmitte des Patienten bzw. des Objektes ging. Man konnte dazu eine Vorrichtung verwenden, wie ich sie 1936 angegeben hatte und wie sie auch heute in dem Schichtaufnahmezusatzgerät von Siemens und (ohne Röhrendrehung) von Mohr angewandt wird. Dabei wurden aber keine brauchbaren Ergebnisse für die Querschichtung erzielt.

Aus grundsätzlichen Erwägungen heraus baute ich daher zunächst in der Werkstätte des Instituts eine Apparatur nach Gebauer-Wachsmann (Abb. 1, 2). Die dabei erzielten Vergleichsaufnahmen berechtigen zu dem Schluß, daß eine Röhrenkassettenbewegung von 180° um die Längsachse des Patienten ausreicht, um einwandfreie Querschichten zu erhalten. Eine Bewegung unter 180° führte jedoch nicht zum Ziele (z. B. Abb. 3, 4 und 5). Damit war auch der Weg für den Bau einer Apparatur am liegenden Patienten vorgezeichnet. Man brauchte nur eine Bewegung der Röhre um 180° und eine entsprechende gegenläufige Kassettenbewegung.

Bei der ursprünglich geplanten Ausführung waren diese erforderlichen 180° jedoch nicht zu erreichen, da bei einer geradlinigen Bewegung der Röhre im günstigsten Fall eine Verschiebung um

120° möglich wäre, wobei die Röhre einen Weg von mehreren Metern zurücklegen müßte.

Deshalb wurde zu dieser geradlinigen Bewegung noch eine zweite Bewegung der Röhre, senkrecht oder in einem Winkel zu ersten Bewegung, gleichzeitig hinzugefügt. Aber auch damit war das Ziel nicht zu erreichen, denn wie sich herausstellte, entsprach die Verwischung lediglich der Resultante der beiden Bewegungen.

Nach diesen vergeblichen Versuchen wurde die Weiterarbeit in dieser Richtung abgebrochen und ein anderer Weg beschritten. Schließlich gelang es, das im folgenden beschriebene, einfache, arbeitsfähige Gerät — zunächst in halber Größe der geplanten Apparatur — zu schaffen. Dieses ist in Abb. 6 dargestellt. Es handelt sich dabei um einen Bock, an dem eine Stativsäule um einen Drehpunkt (D) schwenkbar ist, ähnlich wie beim Tomographen der Firma Sanitas. Die Bewegung ist aber nicht auf 30 oder 50° beschränkt, sondern kann bis zu 180° (bzw. bis zu 220°) durchgeführt werden (Abb. 7).

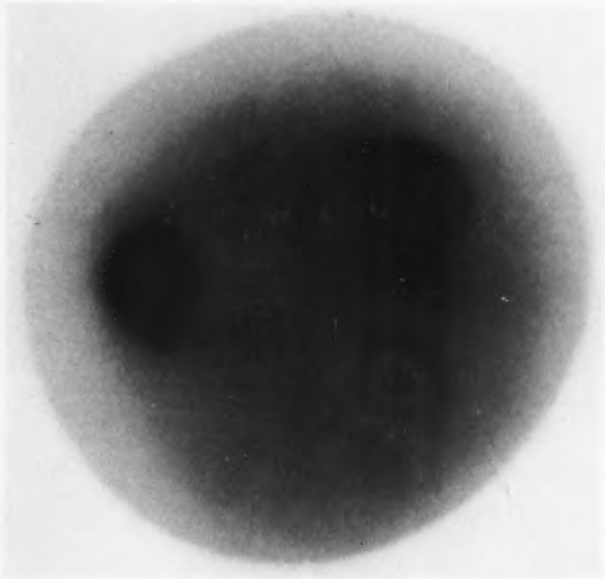

Abb. 11.
Querschichtaufnahme eines Unterarms vom Lebenden, unteres Drittel.



Abb. 12.
a) Phantom für die Vergleichsuntersuchungen,
b) Querschnitt dieses Phantoms,
c) Kassettenhalterung für gewöhnliche Längsschichtaufnahmen.

Der Drehpunkt ist so gewählt, daß der Abstand Drehachse—Brennfleck dreimal so groß ist wie der Abstand Drehachse—Kassettenmitte. Die Halterung für die vertikal gestellte Kassette (KH) sitzt nicht unmittelbar an der Stativsäule, sondern in veränderlichem Abstand an einem Querarm (Q). Ein Gewicht (G) am unteren Ende des Kassettenarms sorgt dafür, daß die Röhre immer wieder in ihre Ausgangsstellung bei vertikal eingestellter Stativsäule zurückkehrt. Die Röhre kann zur Kassette hin geschwenkt werden. Da gleichzeitig die Kassettenhalterung auf dem Querarm verschoben werden kann (VA, Abb. 6), ist es möglich, den Zentralstrahl im Winkelbereich von 15 bis 30° auf die Kassette einzustellen und somit die Schichtdicke entsprechend zu wählen.

Während der Bewegung muß der Oberrand der Kassette immer horizontal eingestellt bleiben (Abb. 7, Pfeile!). Dies wird durch eine entsprechende Übersetzung mit Kettenrädern und Ketten erreicht. Der Patient bzw. das Objekt wird auf einem entsprechenden Tisch (Abb. 9) gelagert. Durch Schwenken des Handgriffes (H) (Abb. 6 oder 9) bis unter die Horizontale werden Röhre

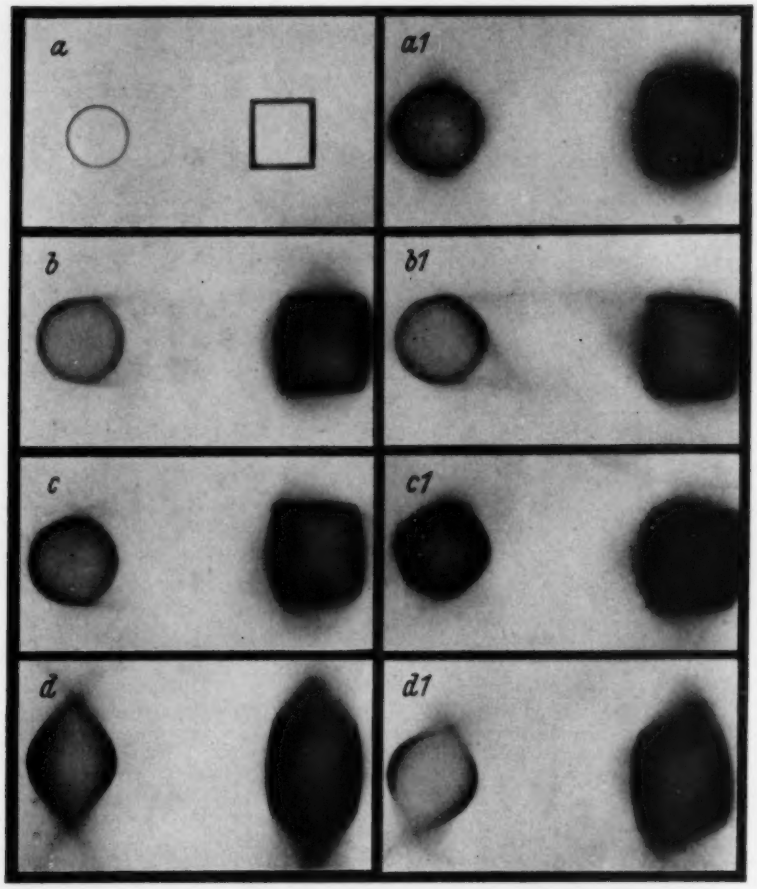

Abb. 13.
a: Gewöhnliches Röntgenbild dünner Schichten des Phantoms. (Aluminiumrohr und viereckige Aluminiumsäule)
Aufnahmen mit eigenem Universal-Tomographen:
b: bei 220°,
c: bei 180°,
d: bei 90°.
Aufnahmen mit Apparatur nach Gebauer-Wachsmann:
a_1: bei 360°,
b_1: bei 220°,
c_1: bei 180°,
d_1: bei 90°.

und Kassette in die Ausgangsstellung für die Aufnahme gebracht. Die für die Aufnahme erforderliche Bewegung um 180° geschieht dann durch den Pendelausschlag des Gewichtes (G) nach Loslassen des Handgriffes von selbst. Die Belichtungszeit wird so eingestellt, daß sie der Dauer einer Bewegung von etwa 220° entspricht. Die Auslösung und Abschaltung der Belichtung während der Bewegung hätte man natürlich durch Kontakte erreichen können, wie das für das Gerät in Originalgröße auch vorgesehen ist. Es war aber für das Versuchsmodell einfacher, zwei mit Bleieinlage versehene Sperrholzplatten (Abb. 10) zu beiden Seiten der Apparatur so aufzustellen, daß in der Grund- und in der Endstellung jeweils das Röhrenfenster abgedeckt ist. Lediglich für den Bewegungsbereich von 180° befindet sich das Röhrenfenster oberhalb des Bleischutzes, so daß also nur außerhalb dieses Bereichs Strahlung austreten kann.

Auf diese Weise gelang es, einwandfreie Querschichten, z. B. vom Unterarm (Abb. 11) anzufertigen, die in der Qualität den mit der Apparatur nach Gebauer-Wachsmann erreichten Aufnahmen derselben Schichten gleichwertig sind. Da aber mit dem in halber Größe ausgeführten Versuchsmodell für den liegenden, unbewegten Patienten natürlich keine Aufnahmen des Brustkorbs oder des Schädels durchgeführt werden können, wurden zur genauen Untersuchung und zum genauen Vergleich Phantomaufnahmen herangezogen. Es wurde dazu das in der Abb. 12a wiedergegebene Phantom gewählt. Auf einer Holzplatte sind eine viereckige Aluminiumsäule und ein Aluminiumrohr fixiert. Die Querschnitte dieses Phantoms sind am besten aus Abb. 12b zu ersehen. Als erstes Ergebnis ließ sich nachweisen, daß auch beim Phantom bei der Apparatur nach Gebauer kein Unterschied zwischen den Aufnahmen mit 360° und mit 180° Drehung bestand, denn es ist zwischen den beiden Abbildungen a_1 und c_1 der Abb. 13 praktisch kein Unterschied feststellbar. Beim Vergleich mit der gewöhnlichen Röntgenphotographie von Scheiben der beiden Phantomteile (a der Abb. 13) ist, abgesehen von der erwarteten Vergrößerung und Schärfeverschlechterung, keine weitere Besonderheit, insbesondere keine gröbere Verfälschung der Grundform nachweisbar.



Abb. 14. Versuchsanordnung für die Aufnahmen am liegenden, unbewegten Phantom.

Abb. 15. Kassettenhalterung (KH) für gewöhnliche Längsschichtaufnahmen aufgesetzt und fixiert. Röhre senkrecht auf Kassette eingestellt.

Die zweite Prüfung erstreckte sich auf den Vergleich der Aufnahmen, die mit der Apparatur nach Gebauer-Wachsmann angefertigt wurden, mit den Ergebnissen der eigenen Apparatur, also der Aufnahmen beim unbewegten, liegenden Phantom (s. Abb. 14).

Hier ergibt sich einwandfrei durch den Vergleich von b und b_1 (Abb. 13) bzw. von c und c_1, daß bei gleichem Bewegungsausmaß von Patient und Kassette bzw. von Röhre und Kassette dasselbe Bild erzielt wird. Wenn die Bewegung geringer ist als 180° — es wurden 90° gewählt — dann ist bei beiden Apparaturen die Verwischung in gleicher Weise ungenügend (d bzw. d_1 der Abb. 13).

Damit war die gestellte Aufgabe, die Schaffung eines Gerätes für Querschichtaufnahmen am liegenden, unbewegten Patienten grundsätzlich gelöst.

Darüber hinaus war es aber auch möglich, dasselbe Gerät für die Herstellung gewöhnlicher Längsschichten nach der bisher üblichen Art zu verwenden. Dazu ist es nur notwendig, eine entsprechende Kassettenhalterung (Abb. 12c) senkrecht zu der Kassettenhalterung für die Querschnittsaufnahmen direkt an der langen

Abb. 16. Längsschichtaufnahme der Handgelenksgegend.



Abb. 17.

Universal-Tomograph für gewöhnliche Aufnahmen mit und ohne Bucky-Blende eingestellt.

Stativsäule anzubringen. Sie wird einfach aufgesteckt und fixiert (Abb. 15), und macht dann (da sie mit dem Kettenrad der Drehachse gleichsinnig mitbewegt wird) dieselben Bewegungen wie sie die Kassettenhalterung z. B. am Sanitas-Tomographen ausführt. Wenn die Stativsäule — die Röhre ist dabei wieder zurückgeschwenkt — senkrecht steht und der Tisch über die Kassettenhalterung geschoben wird, dann können diese Aufnahmen am liegenden Patienten angefertigt werden. Die Schichtebene wird durch Heben oder Senken der Tischplatte wunschgemäß verändert. Wenn die Stativsäule horizontal (oder schräg) eingestellt wird, dann sind die gleichen Aufnahmen auch am stehenden (oder schräg gelagerten) Patienten in derselben einfachen Weise möglich. Ein Beispiel des Erreichten sei in der Abb. 16 wiedergegeben.

Darüber hinaus kann selbstverständlich der Lagerungstisch für die Längsschichtung auch schräg und quer zur Pendelrichtung gestellt werden, so daß die Bezeichnung „Universal-Schichtaufnahmegerät" nunmehr sicher berechtigt ist.

Daß mit der gleichen Apparatur auch alle sonstigen gewöhnlichen Aufnahmen mit und ohne Streustrahlenblende angefertigt werden können, sei nur nebenbei erwähnt (Abb. 17).

Von Wichtigkeit ist ferner die Verwendungsmöglichkeit als Spezialeinstellgerät für Schädelaufnahmen. Hierüber wird voraussichtlich gesondert berichtet werden.

Zusammenfassung

Es wird der Nachweis geführt, daß für Querschichtaufnahmen nach der Methode Gebauer-Wachsmann eine Drehung von Patient und Kassette um nur 180° notwendig ist. Auf Grund dieser Tatsache ist es – wie an Hand eines arbeitsfähigen Modells erwiesen wird – durch eine mit verhältnismäßig geringem technischen Aufwand zu erbauende Apparatur möglich, den liegenden, unbewegten Patienten „querzuschichten". Dasselbe Gerät gestattet Längsschichtaufnahmen der bisherigen Art am horizontal und schräg liegenden und am stehenden Patienten. Durch Schrägstellung des Lagerungstisches ist außerdem in besserer Weise oder in weitgehenderem Maße als an den bisherigen Apparaturen eine Pendelung schräg oder quer zur Längsachse des Körpers möglich. Gleichzeitig kann die Apparatur auch für gewöhnliche Aufnahmen verwandt werden. Die Brauchbarkeit als spezielles Einstellgerät für Schädelaufnahmen wird voraussichtlich in einer gesonderten Arbeit bewiesen werden.

Mit der technischen Durchbildung dieses Universal-Schichtaufnahmegerätes wird sich die Firma Siemens-Reiniger-Werke A.G., Erlangen, befassen.

Summary

The author proves that in order to take horizontal body-section roentgenograms by the method of Gebauer-Wachsmann patient and cassette only need to be rotated 180°. On account of this fact it is possible to take horizontal body-sections without moving the recumbant patient by using a relative simple and unexpensive apparatus which is demonstrated in a model. This apparatus enables to achieve longitudinal sections of the conventional sort with the patient in horizontal as well as in oblique or upright position. By giving the table a sloping position the shifting oblique or rightangle to the longitudinal axis can be performed in an improved way and to a larger extent than with the apparatus so far in use. The apparatus may also be used for ordinary examinations and will furthermore serve for special skull work as will be pointed out in a separate paper later on.

The firm of Siemens Reiniger Werke AG, Erlangen, will take care of the technical development of this Stand for x-Ray Layer Radiography.

(Unit focussing X-rays so that any one given plane can be depicted to the exclusion of all other planes).

(*F. H.*)

Résumé

L'auteur apporte la preuve qu'il suffit d'une rotation de 180° du sujet observé et de la cassette pour enregistrer des coupes transversales selon la méthode Gebauer-Wachsmann. Ainsi que le prouve l'auteur à l'aide d'un modèle d'appareil approprié, cette constatation permettra de placer le sujet couché et immobile dans la position requise pour l'enregistrement de coupes transversales, grâce à l'utilisation d'un appareil qu'il sera possible de construire sans avoir à satisfaire à trop d'exigences techniques. Ce même appareil rendra possible, le sujet étant en position couchée et transversale ou debout, la prise de coupes longitudinales du type connu jusqu'à présent. Si l'on met en position oblique la table sur laquelle se trouve le sujet, la rotation oblique ou perpendiculaire par rapport à l'axe du corps observé sera plus facile, ou réalisable dans une plus large mesure que dans les appareils utilisés jusqu'à présent. Cet appareil peut également être utilisé pour les tomographies habituelles. L'auteur à l'intention de montrer dans une étude ultérieure que son utilisation est indiquée plus spécialement pour des clichés de la boîte crânienne.

La Maison Siemens Reiniger Werke AG, Erlangen, s'occupera du développement technique de cet apparait pour les planigraphies. (*R. L.*)

Resumen

Se manifiesta la comprobación, que para la radiografía de planos transversales, según el método de Gebauer-Wachsmann, es necesario solo una torsión de 180° del paciente y del chasis. Tal como se demuestra en un modelo se pueden hacer ahora radiografías de las capas estriadas en el paciente inmóvil y hechado, sin grandes gastos técnicos. El mismo aparato permite radiografías de planos verticales de las que hasta ahora se hicieron, en el paciente que se halla en posición horizontal y transversal y de pié. Al colocar de forma transversal la mesa de colocación, se posibilita además una mejor oscilación transversa al eje longituinal del cuerpo que con los aparatos hasta ahora conocidos. Al mismo tiempo puede utilizarse el aparato para radiografías corrientes. En otro trabajo se demostrará probablemente la utilidad para las radiografías craneales.

La Casa Siemens Reiniger Werke AG, Erlangen, se ocupa de la producción de este aparato para roentgenografios de estratos corporales. (*F. A.*)

Aus dem Strahleninstitut des Allg. Krankenhauses St. Georg, Hamburg
(Chefarzt: Prof. Dr. H. Holthusen)

Simultane Angiocardio-Tomographie

Von **B. Lindemann**

Mit 10 Abbildungen

1.

Die röntgenologische Darstellung der Gefäße und Herzkammern durch Kontrastmittel, die Angiocardiographie (Forssmann u. a.), hat unsere diagnostischen Möglichkeiten wesentlich bereichert und ein neues Gebiet der röntgenologischen Diagnostik erschlossen. Bisher war aus den üblichen Übersichtsaufnahmen in den verschiedenen Positionen, einschließlich der röntgenologischen Darstellung der Bewegungsabläufe im Kymogramm, die Diagnose eines angeborenen Herzfehlers nicht zu präzisieren und nur unter Heranziehung der klinischen Symptome und aller klinisch-physikalischen Hilfsmethoden die Art der vorliegenden Mißbildung des Herzens wahrscheinlich zu machen. Durch die Angiocardiographie hat sich die Situation vollständig gewandelt. Mit der röntgenologischen Darstellung der Blutstrombahn und der Herzbinnenräume durch Kontrastmittel, einem gleichsam in Analogie zu setzenden Abgußverfahren, können die in mannigfaltigen Variationen auftretenden Bildungsanomalien nach ihrem pathologisch-anatomischen Substrat klassifiziert werden. Das ist nicht nur in diagnostischer Hinsicht von Bedeutung, sondern hat auch großen praktischen Wert insofern, als damit, seitdem nach dem von Blalock-

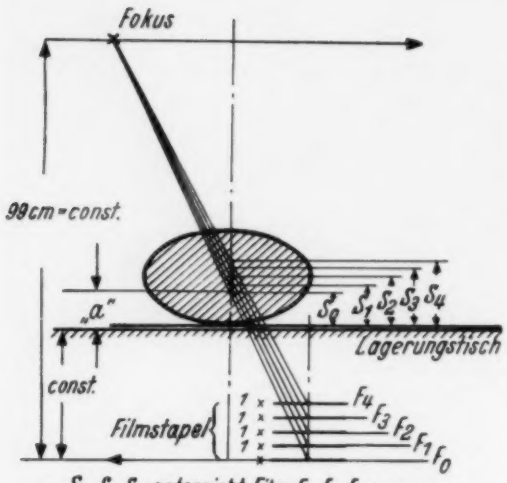

„a" in cm	F_0	F_1	F_2	F_3	F_4	F_5	
0	0	0,93	1,87	2,80	3,74	4,67	cm
1	1	1,92	2,85	3,77	4,70	5,62	cm
2	2	2,91	3,83	4,74	5,66	6,57	cm
3	3	3,90	4,81	5,71	6,62	7,52	cm
4	4	4,89	5,79	6,68	7,58	8,47	cm
5	5	5,88	6,77	7,65	8,53	9,41	cm
6	6	6,87	7,75	8,62	9,50	10,37	cm
10	10	10,83	11,67	12,50	13,33	14,16	cm

Abb. 1.

Taussig ausgearbeiteten Verfahren Herzoperationen erfolgreich durchgeführt werden können, dem Chirurgen die ihn zu erwartende Operations-Situation aufgedeckt wird.

Durch die Angiocardiographie sah sich die Röntgenologie nun nicht nur vor neue diagnostische, sondern auch technische Probleme gestellt. Mit der Einführung der Angiocardiographie in die klinische Röntgenologie war es notwendig, einmal über die Form und Größe der Gefäße und der Herzbinnenräume sowie ihre Lagebeziehung zueinander Auskunft zu geben und zum anderen auch die Blutbewegung, d. h. die einzelnen Phasen des Transportes des Kontrastmittels zu erfassen, welche für die Beurteilung der vorliegenden Mißbildung entscheidend sind, da aus den gestörten Funktionsabläufen Rückschlüsse auf die anatomischen Verhältnisse gezogen werden können.

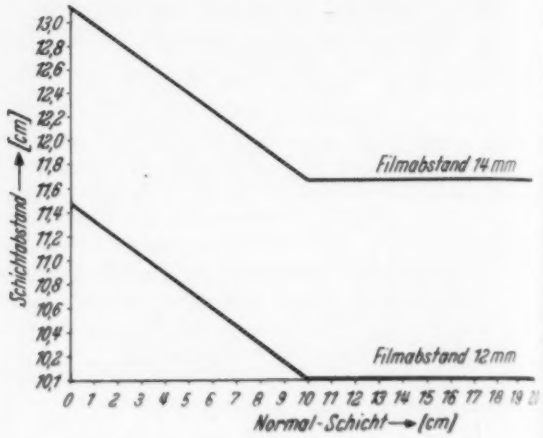

Abb. 2.

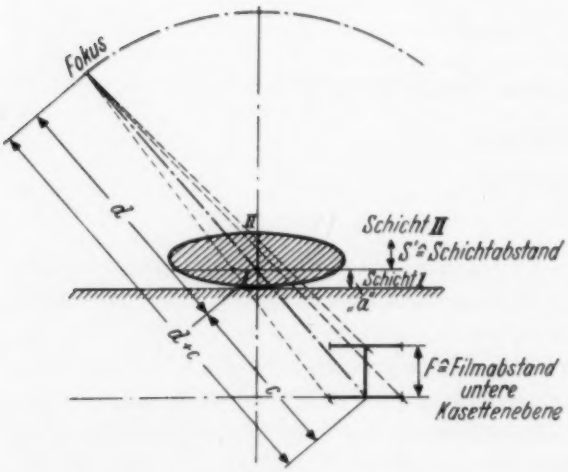

Abb. 3.

Um dieser Forderung nachzukommen, mußten Aufnahmen in schneller Bildfolge vorgenommen werden. Als Prinzip für diese Aufnahmetechnik wurden einerseits die auf direktem Wege arbeitende automatisierte Wechselkassette und das Rollfilmband und andererseits die indirekte Röntgenkinematographie angewandt. Damit war die Aufgabe, Röntgenaufnahmen in kurzer Zeitfolge zu erhalten, befriedigend gelöst.

Es hat sich aber sehr bald erwiesen, daß das Problem der Angiocardiographie in diagnostischer Hinsicht noch einige ungelöste spezifische Fragen in sich birgt, die mit einer in der Zeiteinheit gesteigerten Bildfolge allein nicht zu beantworten sind. Die Filmbänder mit ihren bildmäßig festgehaltenen Kontrastmittelverteilungsphasen genügen häufig nicht, mit der für eine Operation notwendigen Genauigkeit die vorliegende Situation zu charakterisieren.

Drei Gründe können dafür angeführt werden.

1. Die angeborenen Herzfehler gehen zumeist mit Mißbildungen der Herzscheidewände einher. Dieser Umstand bringt es mit sich, daß mit Eintritt des Kontrastmittels in den Herzhohlraum eine momentane Verteilung desselben entsprechend dem Grad der Mißbildung über mehrere Herzabschnitte eintritt und die abführenden Hauptgefäße mit dem Kontrastmittel gleichzeitig angefüllt werden und als Schattenbänder auf dem Film hervortreten, wobei in der Regel durch Überlagerungen Summationsbilder entstehen.

2. Der zweite wesentliche Grund für eine unbefriedigende Diagnose ist der, daß z. B. bei einer Fallot-Tetralogie die Stenose unterhalb des Abgangs des Pulmonalkonus liegen kann und daher aus dem mit dem Kontrastmittel gefüllten Gefäßbild, das sogar infolge der poststenotischen Dilatation eine Lumenweite vortäuschen kann, nicht mit genügender Sicherheit über das Vorliegen einer Stenose entschieden werden kann.

3. Mit der Verteilung des Kontrastmittels in der Blutstrombahn und der Durchmischung mit dem Blut im Herzhohlraum und Abfluß an schattengebender Substanz durch die große Blutstrombahn tritt eine Kontrasteinbuße ein, die aber nicht so entscheidend für die Bildanalyse ist und in der Tat für gewöhnlich nicht ins Gewicht fällt, wenn dem bei der Injektionstechnik entsprechend Rechnung getragen wird.

Für die Differenzierung der durch die gleichzeitige Kontrastmittelfüllung der Stammgefäße enstandenen Summationsbilder wurden verschiedene Methoden angewandt.

Der einfachste Weg war 1. Füllungsaufnahmen mit Positionswechsel des Patienten zu wiederholen, das hat aber den Nachteil, daß die zur Darstellung gebrachten Phasen z. T. verschoben sind, oder 2. Aufnahmen in zwei Bildebenen gleichzeitig vorzunehmen, oder 3. durch stereoskopische Aufnahmen Raumbilder zu gewinnen und damit eine Vorstellung von den Lagebeziehungen der Gefäße zu erhalten. Auf diesem Wege müssen sich die Summationsbilder auflösen lassen. Mit diesen Verfahren war natürlich ein erheblicher zusätzlicher apparativer Aufwand verbunden. Die Stenose unterhalb des Pulmonalkonus in der rechten Herzkammer konnte aber selbst mit diesen Methoden nicht erfaßt werden, und es blieb eine Lücke in der röntgenologischen Diagnostik der angeborenen Herzfehler bestehen, die sich besonders bei der Beurteilung der operablen Herzfälle bemerkbar machte.

Um nun eine Pulmonalstenose und die Größe des Septumdefektes röntgenologisch mit ausreichender Sicherheit beurteilen zu können wurde versucht, einen neuen methodischen Weg einzuschlagen, der 1. eine Differenzierung der großen Gefäße im Zustand gleichzeitiger Kontrastmittelanfüllung ermöglicht, und 2. die maskierten Stenosen und die Größe der Kammerseptendefekte zur Darstellung bringt.

Als geeignetes Verfahren hat sich hier die „Simultane Angiocardio-Tomographie" erwiesen, deren Prinzip an einigen Phantomversuchen kurz erläutert werden soll.

2.

Das Prinzip der simultanen Tomographie (de Abreu) mit den entsprechenden geometrischen Einzeldaten ist aus den angeführten schematischen Skizzen zu ersehen (Abb. 1 und 2). Mit einem Arbeitsgang der Röhre werden durch den abzubildenden Gegenstand mehrere Schnitte gleichzeitig gelegt. Bei feststehendem Röhrenfokus-Objektabstand sind die Schichtebenen durch die eingenommenen Filmabstände definiert. Wird bei konstantem Fokus-Kassettenabstand in einem bestimmten Abstand ein zweiter Film angeordnet, so stellt sich geometrisch ein zweiter „fiktiver" Drehpunkt ein und auf dem zweiten Film zeichnet sich eine entsprechende 2. Schicht scharf ab (Abb. 3).

Abb. 4.

Abb. 5.

Abb. 6.

Abb. 7.

Bei gegebenen „d" und „c" und gewünschtem Schichtabstand „S" läßt sich der Filmabstand „F" ermitteln.

$$\frac{d + c}{d} = \frac{F}{S^1} \rightarrow F = S\,\frac{d + c}{d} \rightarrow S' = F\,\frac{d}{d + c}$$

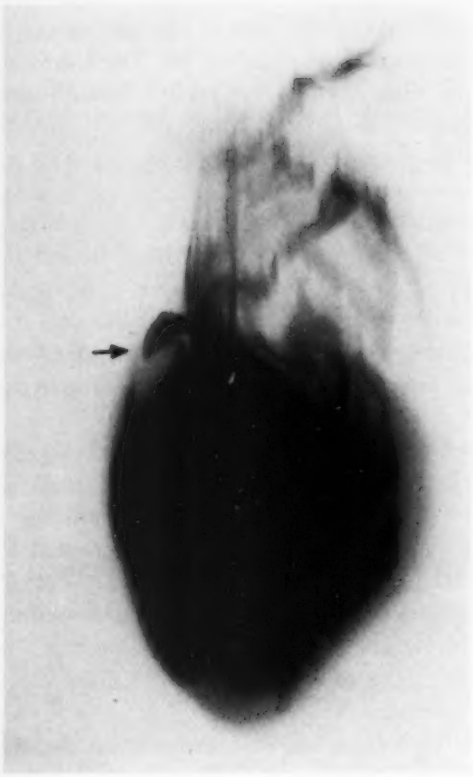

Abb. 8.

Abb. 9.

Für die simultane Angiocardio-Tomographie wurde eine Stapelkassette mit 4 Filmlagen verwandt und die Filme in Abständen von 1,4 cm voneinander planparallel gelagert. Als Folien wurden in der Reihenfolge von oben nach unten: 1. Cawo-Feinkorn-Vorderfolie, 2. Cawo-Feinkorn-Hinterfolie, 3. Universal-Hinterfolie und 4. Ultrarapid-Hinterfolie in der angeführten Kombination zusammengestellt. Eine nahezu homogene einseitige Schwärzung der Filme konnte mit dieser Folienanordnung erreicht werden. Geringe Entwicklungskorrekturen waren notwendig, die vor allem den obersten Film in der Stapelkassette betrafen. Um die Filme fest an die Folien zu pressen, wurde in Lagen von 1,4 cm lockeres Maschenpappgewebe zwischen die Filme gelegt und die Filme durch eine Preßstoff-Oberlage, welche konvex gebogen war und durch einen Schraubenzug angedrückt wurde, mit Federdruck zusammengehalten. Die Behelfskassette hat sich gut bewährt. Es wurde mit dem Parallel-Tomograph Simplex der Firma Sanitas gearbeitet.

3.

Die Abbildungen 4—6 geben Übersichtsaufnahmen in verschiedenen Positionen von einem von der Pul-

Abb. 10.

monalie und Aorta mit Barium-Paraffin gefüllten Leichenherzen wieder. Die rechte und linke Herzkammer und die beiden Stammgefäße sind zugleich gefüllt, um damit eine etwas vereinfachte Situation nachzuahmen, wie sie bei einem Septumdefekt gegeben ist. Die Vorhoffüllung fehlt. Bei der Kontrastmittelfüllung des Herzens in vivo kommt die rechte Vorhoffüllung als schattengebender Faktor noch hinzu. Nur in der unter Abbildung 6 angeführten überdrehten Transversalposition gelingt es am Präparat die beiden Hauptgefäßabgänge zu isolieren und frei zu projizieren.

Von diesem Herzpräparat wurden in verschiedenen Ebenen simultane Schichtungen vorgenommen. Die abgebildete Schnittserie entspricht einem zweiten Schrägdurchmesser in vivo. Abb. 7 gibt den Schnitt in Höhe des Pulmonalkonus wieder. Auf der nachfolgenden Abb. (8) zeichnet sich die Pulmonalis scharf ab. Der darunterliegende Schnitt (Abb. 9) läßt die Aorta in ihrem Abgang von der linken Herzkammer scharf hervortreten. Auf der Originalaufnahme kann man deutlich die Aortenklappen erkennen. Der letzte Schnitt liegt in der Ebene der absteigenden Aorta (Abb. 10).

Die Anwendung der simultanen Tomographie für die Angiokardiographie ist mit diesem Beispiel charakterisiert. Mit dem Eintritt des Kontrastmittels in den Herzhohlraum und Verteilung über mehrere Herzkammerabschnitte mit Anfüllung der großen Gefäßstämme werden mit einem Röhrengang mehrere Schnitte durch das Herz gleichzeitig gelegt und die anatomischen Gebilde herausgeschnitten, die für die Beurteilung der Bildungsanomalie notwendig sind. Diese Serien-Schnittaufnahmen bringen die pathologisch-anatomischen Veränderungen zur Darstellung und ermöglichen eine genaue Differenzierung der Mißbildung am Herzen.

Zusammenfassung

Mit der bisher üblichen Aufnahmetechnik lassen sich die maskierten Pulmonalstenosen und Kammerseptumdefekte angiocardiographisch auf direktem Wege nicht erfassen. Es wird als neue Untersuchungsmethode die simultane Angiocardio-Tomographie beschrieben, bei der im Zustand gleichzeitiger Gefäß- und Herzfüllung mit Kontrastmittel mit einem Arbeitsgang der Röhre Serienschnitte durch das Herz gelegt und auf diesem Wege die anatomischen Gebilde isoliert zur Darstellung gebracht werden. Damit wird röntgenologisch eine genaue direkte Differenzierung der vorliegenden anatomischen Mißbildung des Herzens möglich.

Für die bereitwillige Unterstützung der Arbeit und Lösung technischer Fragen möchte ich den Herren Dr. Fehr, Ober-Ing. Völkel und Ing. Scherer der Firma C. H. F. Müller, Hamburg, meinen besonderen Dank aussprechen.

Summary

The disguised pulmonary stenoses and ventricular septal defects can not be diagnosed properly by the conventional angiocardiographic technique. The author describes as a new method the simultaneous angiocardio-tomography, a technique which permits to take tomograms of the opaque filled cardio vascular system with the same tube. Herewith an exact differentiation of the persisting malformation of the heart is available.

(*F. H.*)

Résumé

La méthode employée jusqu'à présent pour l'examen angiocardiographique ne permettait pas de relever directement les sténoses pulmonaires masquées et les défauts des parois intérieures du coeur. B. Lindemann décrit ici une nouvelle méthode d'examen: l'angiocardiographie et la tomographie simultanées. Le coeur et les vaisseaux étant simultanément remplis de produits de contraste, l'appareil enregistre une série de coupes à travers le coeur. Ce procédé permet d'obtenir des images isolées de la configuration anatomique. Ainsi une différenciation directe et précise des malformations anatomiques du coeur sera possible.

(*R. L.*)

Resumen

Con la técnica radiológica hasta ahora conocida no pueden comprenderse angiocardiográficamente por camino directo las estenosis pulmonares „enmascaradas" y defectos del septo valvular. Se describe como nuevo medio de investigación la angiocardio-tomografía. En esta se hacen cortes seriados através del corazón durante el trabajo del sistema vascular, existiendo al mismo tiempo una repleción con medio de contraste tanto de los vasos como del corazón. Así es pués posible de representar aisladamente la estructura anatómica, y diferenciar directamente y de forma exacta la deformación anatómica existente del corazón.

(*F. A.*)

Schrifttum

Abreu, M. de (Ref.): Fortschr. Röntgenstr. 71 [1949], 4: 666. — Blalock, A. u. Taussig, H. B.: J. amer. med. assoc. 128 [1945]: 189. — Blalock, A.: Harvey Lectur XLI 1945/46, 90. — Carson, M. J., Burford, T. H., Scott, W. G. u. Goodfriend, J.: J. Pediat. Nov. 1948, 33: 525. — Castellanos, Pereiras u. Carcia: Presse med. 80 [1938]: 25. — Dotter, Ch. T. u. Steinberg, Israel: J. A. M. A. Febr. 26 [1949], 139, 566. — Dotter, Ch. T., Steinberg, Israel u. Temple, H. L.: Amer. J. Roentgenol. 62 [1949], 3: 355. — Forssmann, W.: Münch. med. Wschr. 78 [1931]: 489. — Löffler: Dtsch. Z. Chir. 259 [1944]: 342. Ders.: Arteriographie der Lungen und Kontrastdarstellung der Herzhöhlen am lebenden Menschen. (Verlag Thieme, Leipzig 1946.) — Mannheimer: Verh. Dtsch. Ges. Inn. Med. 1949. — Monitz, Cavalho u. Lina: Presse med. 32 [1931]: 592. — Rossi u. Prader: Schweiz. med. Wschr. 43 [1948]: 1054. — Scott, W. G. u. Moore, Sh.: Amer. J. Roentgenol. 62 [1949], 1: 33. — Sussmann u. Grismann: Advances int. Med. II (New York) 1947. — Taussig, H. B.: Congenital Malformation of the Heart.

Aus der Medizinischen Universitätsklinik Leipzig
(Direktor: Prof. Dr. M. Bürger)

Über Entwicklungs- und Lageanomalien der Aorta

Von **Hans Franke**

Mit 26 Abbildungen und 1 Tabelle

Allzuoft werden harmlose Verlaufsabnormitäten der Aorta bei der Differentialdiagnose krankhafter Zustände im Brustraum nicht erkannt oder fehlgedeutet. Zum genauen Verständnis einer atypischen Lagerung der Aorta ist vor allem die Kenntnis der Entwicklungsgeschichte des Herzens und der großen Gefäße erforderlich. Demzufolge können derartige Varietäten in reine Entwicklungs- und reine Lage-Anomalien sowie Kombinationen aus beiden eingeteilt werden. Ohne auf Einzelheiten einzugehen sei nur kurz hervorgehoben, daß die normale Aorta sich bekanntlich aus der 4. linken Kiemenarterie entwickelt. Bei einer einfachen sog. „hohen Rechtslage der Aorta" entwickelt sich die Aorta aus der 4. rechten Kiemenarterie, während die linke Kiemenarterie dann ganz oder teilweise obliterieren kann. In dem extrem seltenen Falle eines doppelten Aortenbogens (s. später eigene Beobachtung) sind beide Kiemenarterien voll erhalten. Bei einer Arcusaplasie schließlich bleibt der 5. Kiemenarterienbogen offen, so daß das Blut aus der Aorta ascendens über den offenen Ductus Botalli in die Aorta descendens fließt. Alle diese Möglichkeiten sind in nachfolgender Skizze kurz dargestellt:

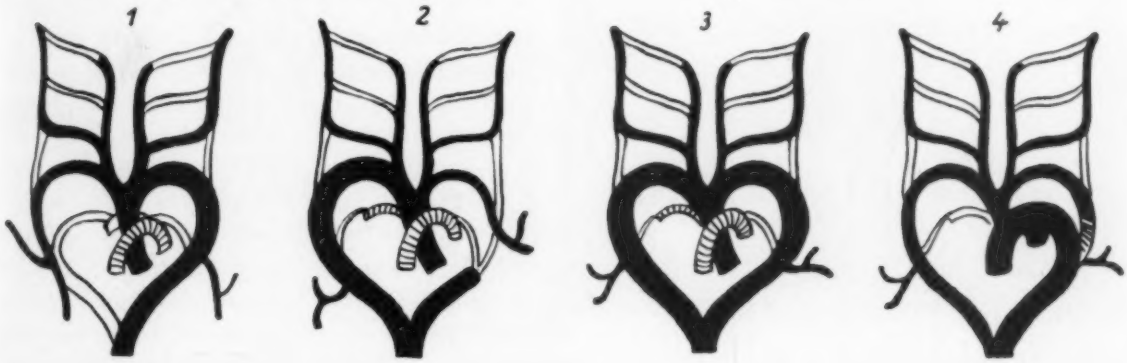

1. Normaler Aortenverlauf. 2. Hohe Rechtslage der Aorta. 3. Doppelter Aortenbogen. 4. Arcusaplasie bzw. -hypoplasie.

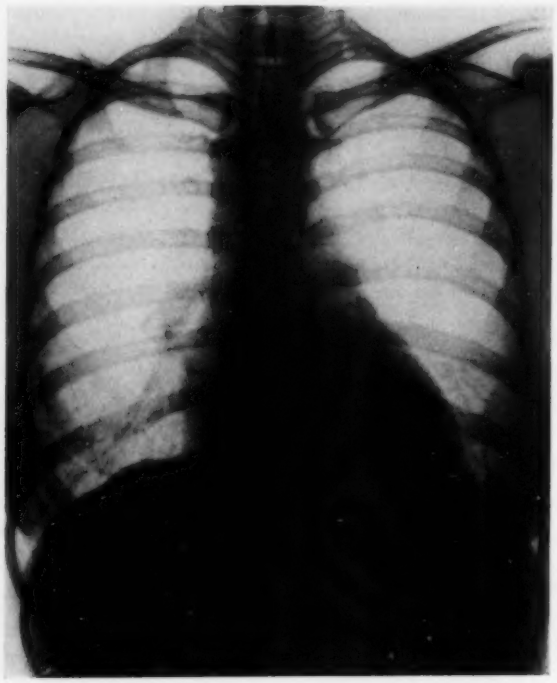

Abb. 1. Einfache hohe Rechtslage des Aortenbogens bei gleichzeitig rechts und medial gelegenem Hiatus aorticus.

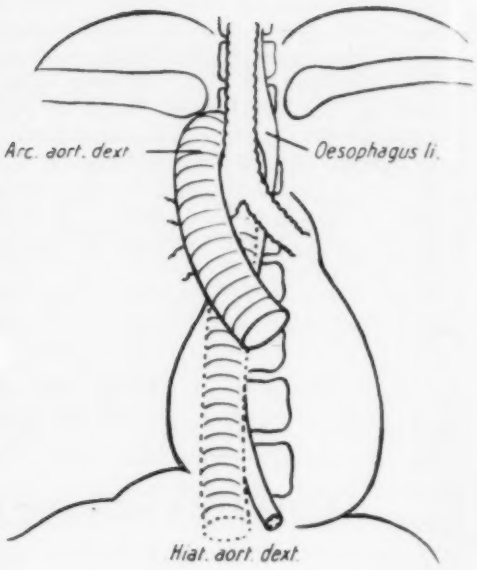

Abb. 2. Skizze zu Abb. 1.

Abb. 3. Hohe Rechtslage der Aorta, wobei die Aorta descendens im mittleren Teil etwa in Höhe des 10. B. W. scharf nach links kreuzt und durch den Herzschatten bei harten Aufnahmen zu verfolgen ist.

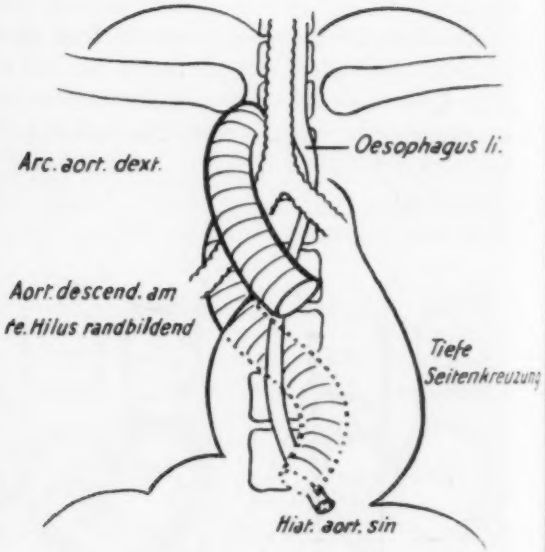

Abb. 4. Skizze zu Abb. 3.

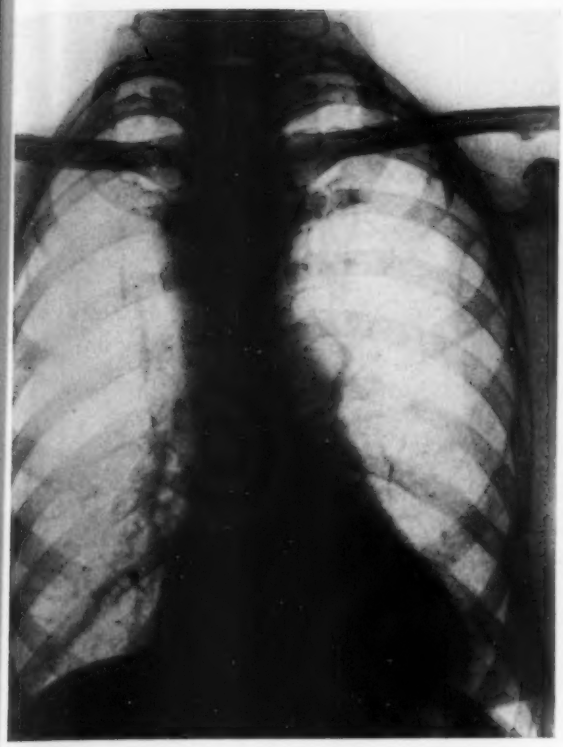

Abb. 5. Hohe Rechtslage der Aorta bei gleichzeitig obliteriertem linken Aortenbogen. Unscharfer treppenförmiger Absatz zwischen Aorta descend. dexter und linkem obliteriertem Aortenbogen.

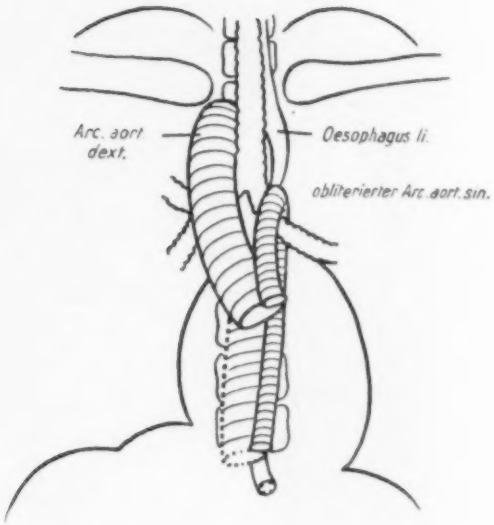

Abb. 6. Skizze zu Abb. 5.

Nach der ersten Beschreibung einer sog. hohen Rechtslage durch Aßmann hat dann später Komerell den gesamten Fragenkomplex monographisch dargestellt. Seither sind in zahlreichen Einzelbeobachtungen (Biedermann, Mardersteig, Kuhlmann, Günsel, Eibach, Gaffarth, Hanke, Speschilow, Saupe u. a.) weitere Beiträge geliefert worden. Verfasser verfügt über insgesamt 34 eigene Fälle von Aortenentwicklungs- und Lageanomalien, die in einem Zeitraum von achtjähriger röntgenologischer Tätigkeit zur Beobachtung gekommen sind und praktisch alle möglichen Varianten enthalten. Auf die Wiedergabe der Einzelkasuistik sei verzichtet, da sie meist nichts Wesentliches bietet. Dafür sei der jeweilige Anomalietyp durch Bild oder Skizze dargestellt.

Der Arcus aortae dexter oder die einfache hohe Rechtslage der Aorta (Abb. 1 und 2) stellt gewissermaßen die einfachste Form der Entwicklungsanomalie dar. Hierbei liegt die Aorta descendens bzw. der Hiatus aorticus entweder rechts von der Medianebene, d. h. also spiegelbildlich zur Norm, oder die Aorta descendens verläuft entweder in gleicher Höhe oder erst im mittleren und unteren Descendensteil wieder nach links durch den linksseitig gelegenen Hiatus aorticus. Selten ist die sog. umklammernde hohe Rechtslage oder der sog. „Umklammerungstyp", Arcus aortae circumflexus (Fälle von Komerell, Saupe, Arkin, Greineder), wo also der Arcus auf dem rechten Bronchus liegt und in gleicher Höhe den Ösophagus von hinten her umkreist und sodann linksseitig durch den normal links gelegenen Hiatus hindurchzieht. Diese Fälle sind es auch, die den Ösophagus am ehesten mechanisch irritieren und zu der sog. Dysphagia lusoria führen können. Weitere und häufiger vorkommende Variationen sind dadurch gegeben, daß die Aorta, nachdem sie über den rechten Bronchus gezogen ist, dann in ihrem absteigenden Teil zunächst auf der rechten Seite verbleibt und erst in Höhe des 10. Brustwirbels zwischen Wirbelsäule

Abb. 7. Frontalaufnahme des gleichen Falles wie Abb. 5. Oberhalb der Bifurcatio tracheae sieht man deutlich das Schattenband des etwa auf die Hälfte obliterierten Aortenrohres, das nach hinten zieht.

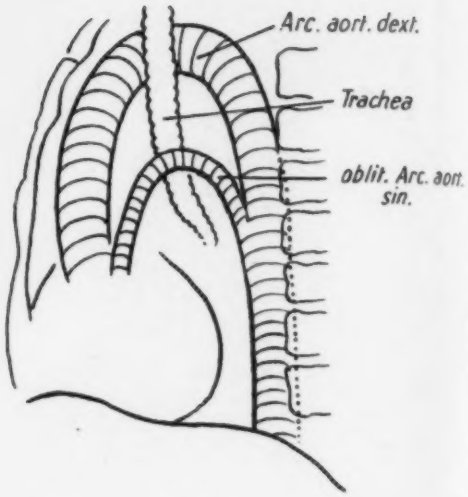

Abb. 8. Skizze zu Abb. 7.

und Ösophagus nach links kreuzt, d. h. also, es besteht eine hohe Rechtslage des Aortenbogens mit einer mittleren oder tiefen Linkskreuzung der Aorta descendens (Abb. 3 und 4) (s. auch Herzog und Firnbacher). Alle diese Verhältnisse werden durch eine Ösophaguskontrastdarstellung leicht erhärtet. Insbesondere werden die linkskonvexen Ösophagusverdrängungen durch den hoch- bzw. rechtsgelegenen Aortenbogen betont, ebenso wie unter Umständen die mechanischen Irritationen im übrigen Ösophagusverlauf.

Weiterhin kann eine hohe Rechtslage der Aorta bestehen, wobei gleichzeitig auf der linken Seite ein mehr oder weniger obliterierter linker Aortenbogen besteht. Diesen Zustand kann man als Arcus aortae duplex inclompetus bezeichnen (s. Abb. 5 und 6, ferner auch Arkin, Komerell). Diese an sich seltene Entwicklungsanomalie ist dadurch zu erkennen, daß man etwa in Höhe der 2. und 3. Sternocostalverbindung in der Sagittalstellung einen mehr oder weniger ausgeprägten „treppenförmigen Absatz" erkennen kann. Bei einer Frontalaufnahme gelingt es dann vielfach, den obliterierten Aortenbogen, dessen Lumen etwa halb so dick wie bei dem voll entwickelten rechtsseitigen Aortenbogen ist, zur Darstellung zu bringen (s. Abb. 7 und 8, s. a. Fall Guillamet).

Extrem selten ist schließlich die Möglichkeit, daß beide Aortenbögen mit normal großem Lumen erhalten sind. Wir sprechen dann von einem doppelten Aortenbogen, Arcus aortae duplex completus, den Verfasser gleichfalls beobachten und darstellen konnte (s. spätere Mitteilung).

Ebenso selten kann es Fälle geben, bei denen der Arcus aortae völlig fehlt oder zumindest hypoplastisch ist, sodaß eine Verbindung zwischen Aorta ascendens und Aorta descendens fehlt. Diese Mißbildung beruht nach Jores bzw. nach den Beobachtungen von Kohl, Bergmann und Herxheimer darauf, daß die 4. linke Kiemenarterie und das laterale Verbindungsstück zwischen

Abb. 9. Verdacht auf Arcusaplasie, d. h. auffällige Tieflage des Aortenbogens mit wahrscheinlicher Hypoplasie der Arteria pulmonalis links. Kein betonter Pulmonalbogen, sondern offener Ductus Botalli als Ersatz für den fehlenden Arcus.

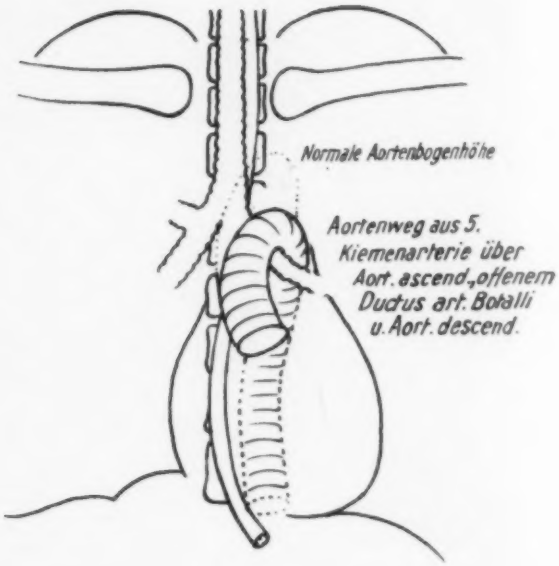

Abb. 10. Skizze für einen fehlenden Aortenbogen. Vgl. Abb. 9.

4. und 5. Kiemenarterie obliteriert, dagegen aber der 5. Arterienbogen und die linke absteigende Aortenwurzel offen bleiben und dadurch das „Ersatzgefäß" liefern. Die Aorta ascendens gibt hier die Arteria subclavia dexter und die Arteria carotis communis ab. Der Ductus arteriosus Botalli ist offen und setzt sich linkerseits in die Aorta descendens fort. Auch die Arteria subclavia sinistra kann aus dem Ductus Botalli kommen. In Abb. 9—11 ist ein Fall wiedergegeben, bei dem begründeter Verdacht auf einen derartigen Zustand besteht. Klinisch bestehen die Zeichen eines Mitralvitiums mit lauten systolischen und diastolischen Geräuschen über allen Ostien. Das Ekg zeigt eine Sinusbradykardie von 42 bei normaler Überleitungszeit. Röntgenologisch ist die abnorme Tieflage des links gelegenen Aortenbogens auf Sagittal- und Frontalaufnahmen als auffälliges Merkmal vorhanden.

Schwierig sind auch die Fälle, bei denen neben einer hohen Rechtslage noch andere

Abb. 11. Frontalaufnahme der abnorm tiefliegenden Aorta.

Abb. 12. Hohe Rechtslage der Aorta mit auffälligem Tiefstand beider Hili durch abnorme Verläufe der Art. pulmonalis.

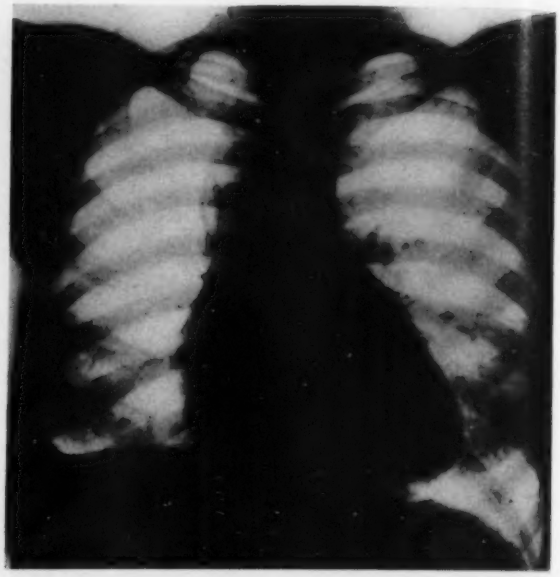

Abb. 13. Hilusaplasie bds. in Folge Pulmonalatresie. Nur am linken Hauptbronchus besteht ein verkalkter Primärkomplex. In beiden Unterfeldern bestehen seit Jahren verfolgbare symmetrische „Gefäßstrangzeichnungen" offenbar durch kolaterale Gefäße. Im rechten Winkel ausgedehnte alte Pleuraschwarte.

Herz- und Gefäßanomalien kombiniert auftreten. Hierher gehören z. B. Fälle von hoher Rechtslage mit gleichzeitiger Tieflage der Arteria pulmonalis. Wie in Abb. 12 gezeigt, liegen bei diesem Fall beide Hili, d. h. also die Aufteilungsstämme der Pulmonalis, sehr tief, sind aber im wesentlichen normal strukturiert. Subjektiv besteht bei dem Patienten nur geringe Dyspnoe bei mäßigem Emphysem.

Sehr selten ist schließlich die Situation, wenn eine hohe Rechtslage der Aorta zugleich mit einer Pulmonalatresie kombiniert ist, wie in Abb. 13 gezeigt ist. Hier fehlen die Hili an normaler und auch tiefer gelegener Stelle völlig. Bei dem aufgezeigten Fall besteht nur in der Gegend des linken Hauptbronchus ein verkalkter Primärkomplex. Auffälligerweise besteht aber in beiden Unterfeldern eine konstante Gefäßstrangzeichnung, die über Jahre hindurch unverändert bleibt, ohne daß irgendwelche Entzündungszeichen sich nachweisen lassen. Eine alte Basalpleuritis rechts mit stärkerer Verschwartung besteht als Nebenbefund. Klinisch klagte die Patientin nur über geringe Dyspnoe.

Die hohe Rechtslage der Aorta ist nicht so selten mit anderen Defekten und Störungen am Herzen kombiniert, worauf schon Aßmann hingewiesen hat. Wir nennen hier vor allem die Eisenmengersche Tetrade, die in einer hohen Rechtslage der Aorta, einem Ventrikelseptumdefekt, einer Pulmonalatresie bei einem offenen Foramen ovale besteht. Ein Fall dieser Art wird in Abb. 14 wiedergegeben. Der Patient klagte über eine mittelschwere Dyspnoe und bot klinisch das klassische Bild einer sog. Kurzschlußzyanose. Trotz des lauten systolischen Preßstrahlgeräusches im 4. Intercostalraum links neben dem Sternum hörte man laut einen 2. Pulmonalton, so daß hier mit großer Wahrscheinlichkeit eine Eisenmengersche Tetrade vorliegt (s. auch Mardersteig).

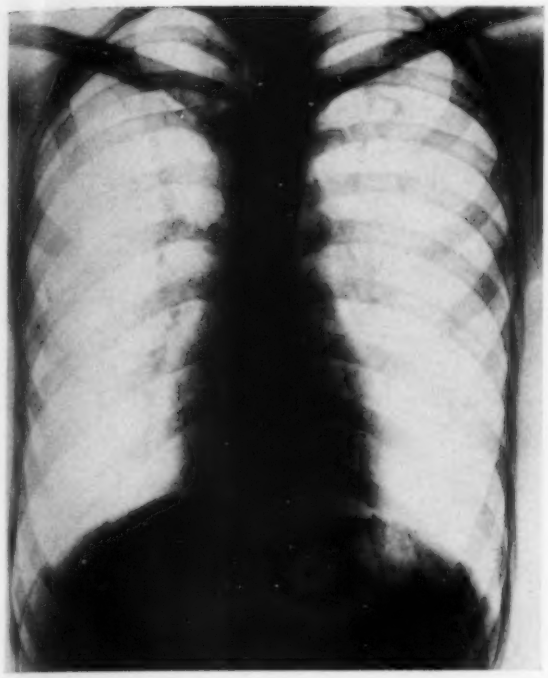

Abb. 14. Hohe Rechtslage der Aorta und Ventrikelseptumdefekt mit Verdacht auf Eisenmengersche Tetrade. Trotz Polyglobulie von über 8 Mill. auffällige Hilushypoplasie.

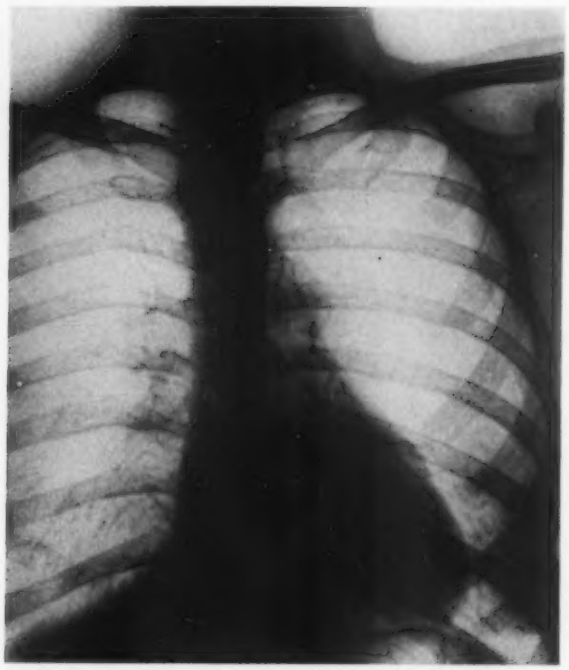

Abb. 15. Hohe Rechtslage der Aorta mit Pulmonalstenose und Verdacht auf Fallotsche Tetrade.

Ähnlich ist es, wenn bei sonst gleicher Situation neben dem lauten systolischen Preßstrahlgeräusch des Ventrikelseptumdefektes auch noch die Pulmonalklappe systolisch deutlich hörbar ist, dabei aber kein 2. Pulmonalton oder nur ein ganz leiser 2. Pulmonalton vorhanden ist. Hier dürfte es sich dann wahrscheinlich um die sog. Fallotsche Tetrade handeln. Ein derartiger Fall, bei dem klinisch eine schwere Zyanose mit starker Polyglobulie und Trommelschlegelfinger bei einem 24jährigen Mädchen bestehen, ist in Abb. 15 wiedergegeben. Man beachte die fehlende Lungenstauung bei den kleinen Hili!

Daß bei der Kombination von hoher Rechtslage und Ventrikelseptumdefekt das Blut in vielen Fällen vom rechten Ventrikel nach dem linken fließt (zumal wenn der rechte Ventrikel hypertrophisch ist), läßt sich auch durch die Paddusche Ätherprobe beweisen. Nach Injektion von 0,4 ccm Äther i. v. geben die Patienten sofort brennende und kribbelnde Schmerzen in der Haut und besonders am Hinterkopf an. Bei normalen Herzverhältnissen wird die gleiche Äthermenge im wesentlichen beschwerdelos von der Lunge abgeatmet.

Diesen rein durch die Entwicklungsgeschichte bedingten Varianten stehen die erworbenen oder situativen Varietäten gegenüber, die man zweckmäßigerweise als Lageanomalien im Gegensatz zu den Entwicklungsanomalien bezeichnet. In einem Teil der Fälle mag die Ursache in einer unphysiologischen Elongation der Aorta zu suchen sein, wobei der leichteste Grad etwa die „Schlängelung der Aorta" ist. Bei den erworbenen Lageanomalien ist sicher ein Altersfaktor mit verantwortlich. Es gelang uns, eine ganze Reihe derartiger Fälle zu beobachten und zur Darstellung zu bringen. An erster Stelle wäre hier die sog. tiefe Rechtslage der Aorta (s. Abb. 18) zu nennen (Fälle von Pape, Kuhlmann, du Mesnil de Rochemont). Bei diesen Fällen liegt der Aortenbogen an normaler Stelle, d. h. auf dem linken Hauptbronchus, wobei die Aorta descendens nicht wie gewöhnlich links von der Wirbelsäule verläuft, sondern meist in Höhe des 7.—12. Brustwirbels hinter dem Ösophagus nach der rechten Seite kreuzt, wobei ein nach

Abb. 16. Hohe Rechtslage der Aorta descendens = Aorta descendens sup. dexter. Die Aorta descendens erscheint als halbkreisförmiger, glattbegrenzter und leicht pulsierender Schatten im Gebiet des rechten oberen Hilus.

links konkaver Bogen in der Aorta descendens parallel zum rechten Herzrand auf der rechten Seite des Herzens randbildend wird. Dies ist eine Lageanomalie, die vor allem differentialdiagnostisch gegen Descendensaneurysmen abgegrenzt werden muß. Gute Durch-

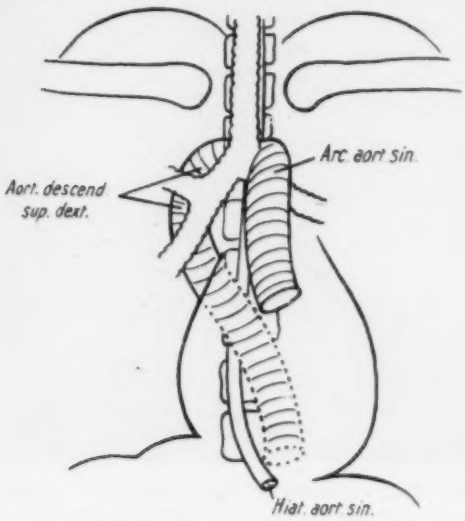

Abb. 17. Skizze von Abb. 16.

leuchtungen und Frontalaufnahmen mit eventueller Angiographie klären die Situation schnell.

Eine sehr seltene Lageanomalie ist die „hohe Rechtslage der Aorta descendens" (Abb. 16 und 17), die gewissermaßen das seitliche Gegenstück zum Umklammerungstyp einer hohen Rechtslage des Aortenbogens darstellt. Hierbei liegt der Aortenbogen primär auf dem linken Hauptbronchus, ist also keine Entwicklungsanomalie. Unmittelbar nach Überquerung des linken Bronchus zieht die Aorta in gleicher Höhe scharf nach rechts und bildet in der Gegend des rechten Hilus einen glattrandigen halbkreisförmigen Schatten. Auch diese Lageanomalie muß bekannt sein, um nicht Fehldiagnosen wie Lymphogranulomatose, Mediastinal- oder Hilustumor zum Opfer zu fallen.

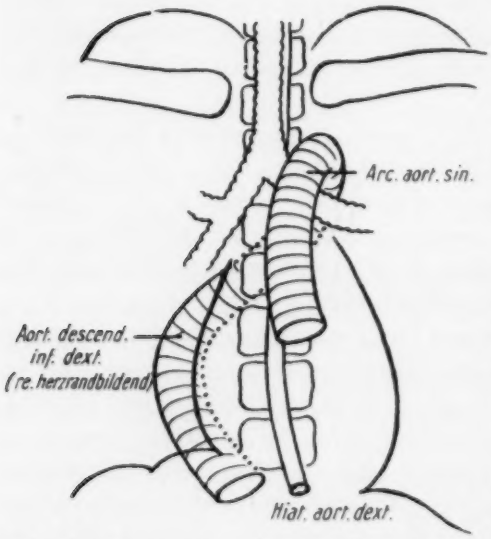

Abb. 18. Sogenannte „tiefe Rechtslage" = Aorta descendens inf. dext., wobei die Aorta am rechten Herzrand randbildend ist. Differentialdiagnostisch besonders gegen Aneurysmen abzugrenzen.

Gegenüber den reinen Entwicklungsanomalien und den reinen Lageanomalien der Aorta kennen wir schließlich noch entsprechende Kombinationen beider Verlaufsvarietäten. Hierher gehören Fälle von hoher Rechtslage des Aortenbogens, wobei die Aorta nach ganz kurzer Linksausbiegung sofort wieder in gleicher Höhe scharf nach rechts zurückbiegt und mit dem mittleren Descendensteil einen großen halb-

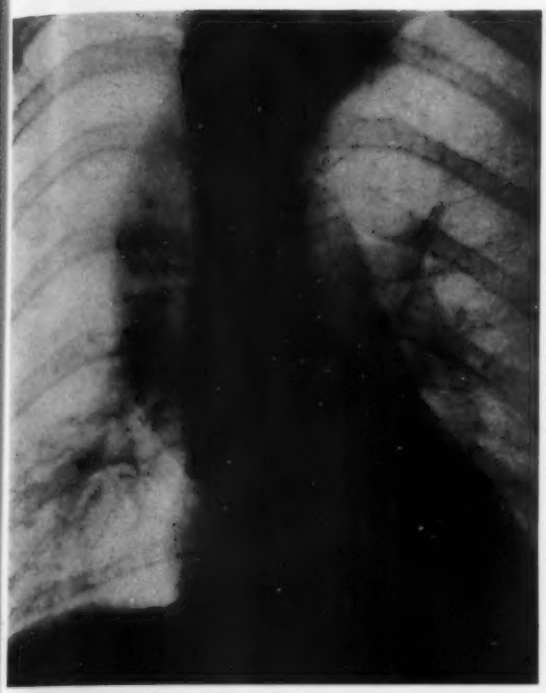

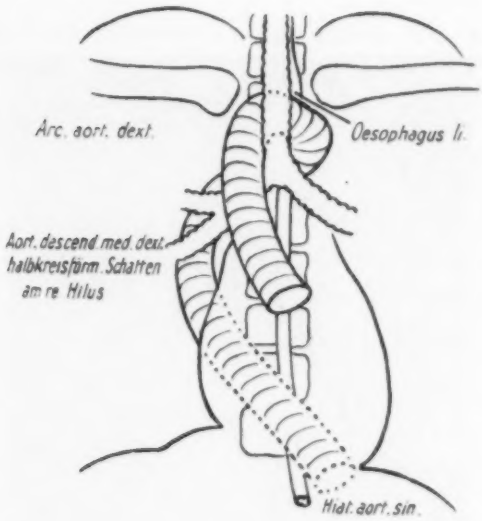

Abb. 20. Skizze zu Abb. 19.

Abb. 19. Hohe Rechtslage des Aortenbogens und Rechtslage der mittleren Descendens. Hierbei großer, halbkreisförmiger Schatten von geringerer Intensität am oberen rechten Hilus, wobei man die nach links kreuzende Aorta auch durch den Herzschatten verfolgen kann. Kombination von Entwicklungs- und Lageanomalie.

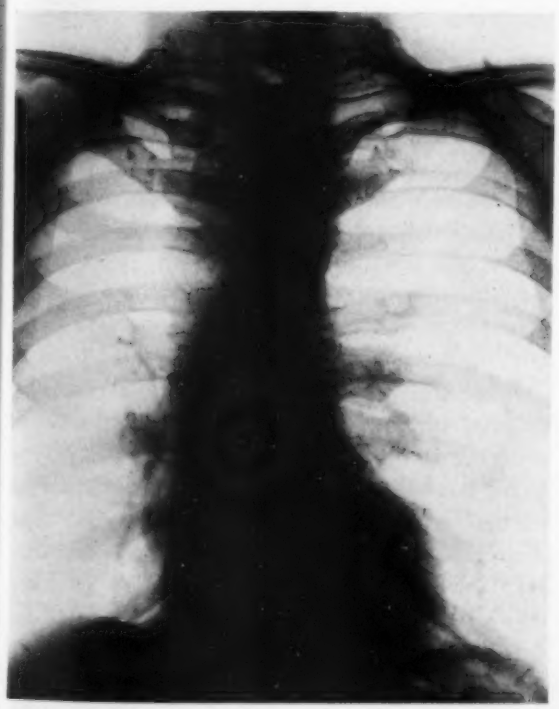

Abb. 21. Hohe Rechtslage des Aortenbogens und tiefe Rechtslage der Aorta descendens, die am rechten Herzrand wieder randbildend wird und sodann wieder scharf nach links kreuzt.

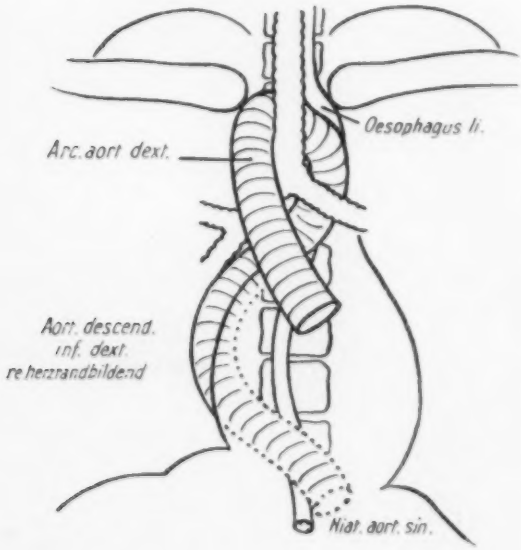

Abb. 22. Skizze zu nebenstehender Abb. 21.

Abb. 23. Deutliche Trachealkompression durch Rechtslage des Aortenbogens.

Abb. 24. Halbkreisförmige charakteristische Eindellung des Ösophagus durch einen rechten Aortenbogen (von zwei Fachärzten als „Ösophagustumor" gedeutet und Patient dieserhalb frühzeitig invalidisiert).

Abb. 25. Starke Rechtsskoliose der mittleren Brustwirbelsäule, die differentialdiagnostisch immer bei evtl. verdächtigen Gefäßschatten der rechten Thoraxseite ausgeschlossen sein muß.

kreisförmigen Schatten im Bereiche des rechten Hilus bildet (Abb. 19 und 20). Bei harten Aufnahmen ist auch dann die erneute Linkskreuzung im untersten Descendensteil durch den Herzschatten hindurch zu erkennen. Diese Fälle von hoher Rechtslage des Aortenbogens mit sofortigen Rechtskreuzungen der Descendens ist weiter zu ergänzen, indem wir derartige Rechtskreuzungen auch im unteren Descendensabschnitt finden. Auf diese Weise wird die Aorta descendens inferior über den rechten Herzrand hinaus randbildend mit tiefer Rückkreuzung nach der linken Seite. Man hat diese Anomalie bisher als eine „hohe und tiefe Rechtslage der Aorta" bezeichnet. Genauer sollte man jedoch von einer hohen Rechtslage des Aortenbogens und einer tiefen Rechtslage der Aorta descendens sprechen (s. Abb. 21 und 22). Eine Dysphagia aortica kommt bei derartigen Lageanomalien selten vor und wäre von einer Dysphagia lusoria, wie sie bei den Entwicklungsanomalien vorkommt, begrifflich zu trennen.

Zum Abschluß sei nur kurz auf weitere Begleitsymptome von derartigen Aortenentwicklungs- und Lageanomalien hingewiesen. Bereits oben wurde auf die Ösophagusbeeinträchtigungen aufmerksam gemacht. Diese Passagebehinderung kann röntgenologisch beträchtliche Ausmaße annehmen, ohne daß der Patient über besondere Schluckbeschwerden klagt, zumal sich ja der Patient auch sein ganzes Leben an diese Passagebehinderung beim Schluckakt gewöhnt hat. In Abb. 24 ist ein derartig extrem gelagerter Fall von „charakteristischer halbkreisförmiger Eindellung des Ösophagus nach links durch einen rechtsseitigen Aortenbogen wiedergegeben. Das besonders Interessante an diesem Fall ist, daß der Patient frühzeitig wegen eines vermeintlichen Ösophagustumors invalidisiert wurde, und zwar von einem Professor und Facharzt für Lungenkranke und einem Obermedizinalrat, die beide über langjährige röntgenologische Tätigkeit verfügten. Offenbar waren den Kollegen aber derartige Gefäßanomalien vollkommen unbekannt.

Neben den Schluckbeschwerden können auch durch Kompressionserscheinungen der Trachea ein gewisser Stridor, Atemnot und unter Umständen leichte Zyanose beobachtet werden. In der Tat gelingt es auch öfters, derartige Trachealkompressionen bei hoher Rechtslage nachzuweisen. In Abb. 23 haben wir ein entsprechendes Beispiel wiedergegeben. Schließlich sei darauf hingewiesen, daß man gelegentlich Täuschungen unterworfen sein kann, wenn der zu untersuchende Patient zufällig eine starke Rechtsskoliose seiner mittleren Brustwirbelsäule hat, wie etwa in dem Fall, der in Abb. 25 wiedergegeben ist. Durch entsprechende Hartstrahlaufnahmen und gute Durchleuchtungstechnik lassen sich diese Täuschungsmöglichkeiten leicht ausschließen.

Für die röntgenologische Differentialdiagnose der Varietäten des Aortenverlaufes müssen also zusammenfassend folgende Kriterien beachtet werden.:

1. Die Bronchuslage des Arcus aortae auf dem linken oder rechten Bronchus — hierbei wird entschieden, ob eine Entwicklungsanomalie oder eine Lageanomalie vorliegt.
2. Die Ösophagusbeziehung respr. Linksverdrängung durch den Aortenbogen — hierbei wird die hohe Rechtslage als Entwicklungsanomalie bewiesen.
3. Die Descendensbeziehung zur Medianebene und damit die Lage des Hiatus aorticus — hierdurch wird entschieden, ob eine spezielle Lageanomalie vorhanden ist, insbesondere ob ein rechtsseitiger Hiatus vorliegt oder ein sog. Umklammerungstyp, oder eventuell eine Linkslage des Hiatus bei einer hohen, mittleren oder tiefen Linkskreuzung der Aorta descendens.

Zur besseren Übersicht dieser Verhältnisse sei umstehende Tabelle (S. 294) über die Entwicklungs- und Lageanomalien der Aorta gegeben.

Welche klinischen Erscheinungen machen nun derartige Entwicklungs- und Lageanomalien der Aorta? Die meisten der Patienten mit derartigen Varietäten haben subjektiv überhaupt keine Beschwerden. Nur eine kleine Gruppe, und zwar die mit hoher Rechtslage vom Umklammerungstyp, können über Schluckbeschwerden im Sinne der Dysphagia lusoria klagen, Beschwerden, die durch die mechanische Irritation des Ösophagusverlaufes ausreichend begründet sind (Fälle von Saupe, Arkin, Dahm und Reuter u. a.). Eine besondere Gefahr eventueller Ösophagusperforationen besteht dann, wenn derartige Patienten z. B. gastroskopiert werden sollen und durch Unterlassen einer vorherigen Röntgenuntersuchung der abnorme Ösophagusverlauf nicht bekannt ist. Die Fehldiagnose Ösophagustumor (wie bei Abb. 24), kann nur dem röntgenologisch Unkundigen in Unkenntnis der rechtsseitigen Aortenverläufe unterlaufen.

Bei rein klinischer Untersuchung sind derartige Entwicklungs- und Lageanomalien der Aorta praktisch nicht zu diagnostizieren. Auch dann ist die Diagnostik schwer, wenn man durch den Röntgenbefund informiert ist. Irgendwelche Pulsdifferenzen oder dgl. konnten wir an unserem Beobachtungsgut nicht finden. Arkin wies darauf hin, daß bei den hohen Rechtslagen der 2. Aortenton am lautesten nicht im 2. Intercostalraum rechts, sondern in der Gegend des

Übersicht über die Entwicklungs- und Lageanomalien der Aorta

I. Entwicklungsanomalien der Aorta

Varietät	Aortenbogen reitet auf	Ösophagusverlauf	Hiatus aorticus liegt zur Medianlinie
1) Einfache „hohe Rechtslage" des Aortenbogens = Arcus aortae dexter simplex	re. Bronchus (auffälliges Fehlen des Aortenbogens links)	links von Aorta	rechts (Spiegelbild zur Norm)
2) Umklammernde hohe Rechtslage des Aortenbogens = Arcus aortae circumflexus	re. Bronchus mit hoher Linkskreuzung des Ösophagus	links von Aorta, den Ösophagus in gleicher Höhe von hinten her umgreifend, oft mit Dysphagia lusoria	links
3) Hohe Rechtslage des Aortenbogens mit Li.-Kreuzung im mittleren oder unteren Deszendensteil (Arcus acrtae dexter u. Decussatio sin.)	re. Bronchus mit mittlerer und tiefer Linkskreuzung des Ösophagus	den Ösophagus im mittleren und unteren Deszendensteil von hinten nach links umgreifend, selten mit Dysphagie	links
4) Hohe Rechtslage mit oblitteriertem li. Aortenbogen = Arcus aortae duplex incompletus	re. Bogen auf re. Bronchus — li. Bogen auf li. Bronchus	links vom rechten Bogen, medial vom linken Bogen	meist links
5) Doppelter Aortenbogen = Arcus aortae duplex completus	re. Bogen auf re. Bronchus — li. Bogen auf li. Bronchus	links vom rechten Bogen, medial vom linken Bogen	meist links
6) Fehlender Aortenbogen bzw. Arcushypoplasie oder Arcusaplasie	li. Bronchus, der sicher hypoplastisch ist und sehr tief liegt	rechts von Aorta	links
7) Arcus aortae dexter und „Tieflage" der Arteria pulmonalis	re. Bronchus bei auffallender Tieflage der Hili, d. h. der Pulmonalisaufteilung	links von Aorta	rechts medial oder links
8) Arcus aortae dexter und Pulmonalatresie	re. Bronchus — ferner fehlende Hili an normaler Stelle bei chron. „Gefäßstrangzeichnung" in beiden Unterfeldern	links von Aorta	rechts medial oder links

9) Eisenmenger-Tetrade = Kombination von Arcus aort. dext. (wie bei 1) 2. Ventrikelseptumdefekt, oft subaortal, 3. Pulmonalatresie, 4. offenes Foramen ovale.

10) Fallot-Tetrade = Kombination von Arcus aort. dext. (wie bei 1), 2. Ventrikelseptumdefekt, 3. Pulmoanstenose, 4. offenes Foramen ovale.

(Auf die Wiedergabe der „Transposition der großen Gefäße" wird verzichtet, da dieser Zustand kaum mit dem Leben vereinbar ist. s. a. Zdansky)

II. Lageanomalien der Aorta

11) Hohe Rechtslage bei Aorta descendens = Aorta descendens superior dexter	li. Bronchus	rechts von der Aorta	links
12) Tiefe Rechtslage der Aorta descendens = Aorta descendens inferior dexter	li. Bronchus	rechts von der Aorta	rechts oder links

III. Kombination von Entwicklungs- und Lageanomalien

13) Hohe und tiefe Rechtslage der Aorta = Arcus aortae dexter und Aorta descendens inferior dexter	re. Bronchus	links von der Aorta	rechts median oder links

Sternoclaviculargelenkes zu hören ist, was wir für einige Fälle bestätigen können. Sehr problematisch ist auch die rechtsseitige „parasternale Dämpfung" ohne sichtbare Pulsation im 2. und 3. Intercostalraum rechts ebenso wie ein pulsatorischer Zug der Trachea im Sinne des Cardarellischen Zeichens. Dagegen gelingt es bei der hohen Rechtslage des öfteren in der Fossa subraclavicularis fühlbare Pulsationen zu tasten. Klinisch auffällige Zustände ergeben sich erst dann, wenn die Entwicklungsanomalien zugleich mit starker Zyanose, Dyspnoe und hochgradiger Polyglobulie einhergehen (wie in Abb. 14 und 15). Hier besteht dann in einem großen Prozentsatz ein auch klinisch nachweisbarer Ventrikelseptumdefekt, meist im Rahmen der Eisenmengerschen oder Fallotschen Tetrade.

Elektrocardiographische Veränderungen lassen sich bei derartigen Entwicklungs- und Lageanomalien nicht als besonders charakteristisch herausstellen. Die Formveränderungen des Ekg sind auch hier wie unter normalen Bedingungen von der Lage der elektrischen Herzachse abhängig. Nur seltener findet man Abweichungen von der Norm, meist im Sinne einer veränderten Erregungsausbreitung.

Insgesamt ist also die Kenntnis derartiger Entwicklungs- und Lageanomalien der Aorta für eine exakte röntgenologische Diagnostik im Brustraum und vor allem im Mediastinum zur Vermeidung von Fehldiagnosen erforderlich. Die röntgenologisch-wissenschaftliche Diagnostik ist bei einiger Erfahrung und guter Durchleuchtungstechnik nicht schwer. Erforderlich ist lediglich eine genaue Kenntnis der Entwicklungsgeschichte des Herzens und der großen Gefäße. Mediastinaltumoren, retrosternale Strumen oder Aneurysmen sind die häufigsten Fehldiagnosen. In den meisten Fällen aber werden diese interessanten Varianten des Aortenverlaufes völlig übersehen. Durch systematische Beobachtung der Ösophaguspassage im Rahmen der üblichen Magen-Darm-Diagnostik gelang es Verfasser bisher 34 derartige Gefäßanomalien in eigener Beobachtung sicherzustellen. Dies ist etwa die gleiche Häufigkeit, wie sie von Biedermann und Komerell angegeben wurde. Da diese Varietäten des Verlaufes der großen Gefäße letzten Endes also nicht allzu selten sind, wird nach systematischer Übersicht eine genaue Beachtung anempfohlen, um Fehlschlüssen nicht zum Opfer zu fallen.

Zusammenfassung

Die Entwicklungs- und Lageanomalien der Aorta werden in ihren röntgenologischen Erscheinungsformen systematisch eingeteilt. An Hand eines größeren eigenen Beobachtungsgutes werden fast alle möglichen Varietäten durch ein entsprechendes Bildmaterial belegt.

Summary

A systematic classification is presented regarding the anomalies in development as well as in position of the aorta as visualized roentgenologically. Most of the different varieties are discussed and typical films reproduced. (*F. H.*)

Résumé

Les anomalies de l'évolution et de la situation de l'aorte sont classées systématiquement d'après les formes que révèle l'examen radiographique. Grâce à de nombreuses observations, presque toutes les variétés sont illustrées à l'aide de clichés. (*R. L.*)

Resumen

Se clasifican sistemáticamente en sus formas sintemáticas röntgenológicas las anomalías de desarrollo y situación de la aorta. A mano de un amplio material de observación se demuestran casi todas las variedades mediante el correspondiente material fotográfico. (*F. A.*)

Schrifttum

Arkin: Wien. Arch. inn. Med. 12 [1926] u. Am. Heart. J. 11 [1936]: 444. — Aßmann, H.: Die klinische Röntgendiagnostik der inneren Erkrankungen. Vogel, Berlin 1934. 5. Aufl. — Bergmann: Arch. f. Kinderheilk. 67 [1919]: 44. — Biedermann, F.: Fortschr. Röntgenstr. 43 [1931]: 168.— Dahm, M. u. Reuther, W.: Fortschr. Röntgenstr. 58 [1938]: 214. — Eibach, E.: Fortschr. Röntgenstr. 71 [1949]: 736. — Gefferth, K.: Röntgenpraxis 14 [1942]: 86. — Greineder, K.: Fortschr. Röntgenstr. 57 [1938]: 535. — Guillamet, L.: J. Radiol. (Belg.) 23 [1939]: 269. — Günsel, E.: Röntgenpraxis 9 [1946]: 349. — Hanke, R.: Z. Kreisl.-forsch. [1941]: 882. — Herzog u. Fixenbacher: Fortschr. Röntgenstr. 35 [1927]: 1236. — Jores, L.: Henke-Lubarsch. Hdbch. d. spez. path. Anat. u. Hist. Bd. 2 [1924]: 608. — Kohl, L.: Zbl. allgem. Path. u. path. Anat. 20 [1909]: 24. — Komerell, B.: Erg. d. med. Strahlenforsch. B VII 1. Thieme, Lpzg. 1936 — Kuhlmann, F.: Röntgenpraxis 6 [1934]: 728. — Löweneck, M.: Fortschr. Röntgenstr. 35 [1927]:1230. — Mardersteig, K.: Fortschr. Röntgenstr. 44 [1931]: 163. — du Mesnil de Rochemont: Röntgenpraxis 3 [1931]: 463. — Pape, R.: Fortschr. Röntgenstr. 46 [1932]: 257. — Renander: Acta radiol. (Stockholm) 7 [1926]: 298. — Saupe, E.: Fortschr. Röntgenstr. 33 [1925]: 740. — Speschilow, W.: Z. Kreisl.forsch. 22 [1930]: 41. — Zdansky: Röntgendiagnostik des Herzens u. d. großen Gefäße. Springer, Wien 1936.

Aus der Medizinischen Universitätsklinik Leipzig
(Direktor: Prof. Dr. M. Bürger)

Doppelter Aortenbogen beim Menschen

Von **Hans Franke**

Mit 7 Abbildungen

In einer früheren Mitteilung über die Entwicklungs- und Lageanomalien der Aorta[1] sind die entwicklungsgeschichtlichen Bedingungen für das Bestehen eines doppelten Aortenbogens kurz beschrieben. Es besteht also ein Zustand, bei dem sich aus beiden 4. Kiemenarterien je ein normal großer Aortenbogen entwickelt hat und es nicht zu der normalen rechtsseitigen Obliteration der 4. rechten Kiemenarterie gekommen ist. Dieser Zustand stellt also gewissermaßen eine Hemmungsmißbildung dar und entspricht einem Gefäßsystem, wie wir es bei den Reptilien haben. In der gesamten Weltliteratur sind mehrfach Fälle von doppeltem Aortenbogen bekannt geworden, die aber ausnahmslos erst bei der Autopsie entdeckt worden sind (s. Komerell). Im nachfolgenden soll kurz über den ersten Fall eines doppelten Aortenbogens berichtet werden, so wie er sich uns in vivo klinisch und röntgenologisch offenbart.

[1] Röfo Bd. 73, 3. Lit.-Stelle der vorstehenden Arbeit über Entwicklungs- und Lageanomalien der Aorta.

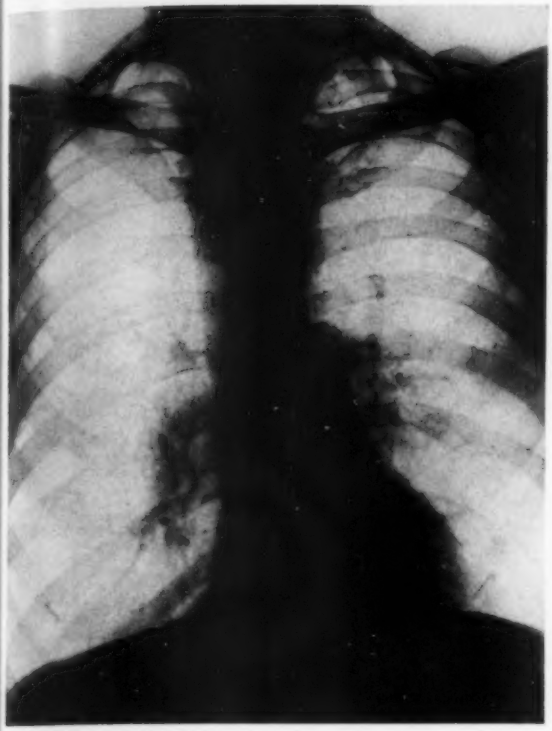

Abb. 1. Doppelter Aortenbogen, d. h. hohe Rechtslage des Aortenbogens bei gleichzeitig voll erhaltenem linksseitigen Aortenbogen. Hierbei charakteristischer „treppenförmiger Absatz" zwischen Aorta descendens dexter und Arcus sinister.

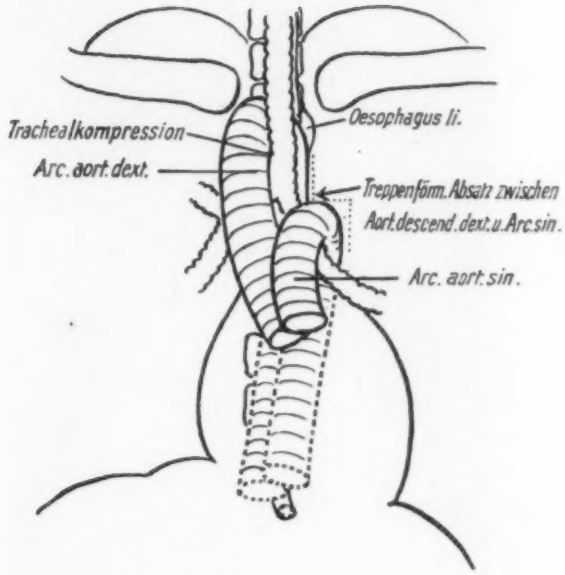

Abb. 2. Skizze zu Abb. 1.

Kasuistik: 69jähriger Mann mit Atembeschwerden. Eltern sind beide sehr alt geworden. Drei gesunde Geschwister. — E. A.: Als Kind stets gesund. 1914—18 Soldat. Später als Landwirt tätig, wo er mühelos Lasten bis zu 2 Zentnern getragen hat. In den letzten 20 Jahren langsam zunehmendes Druckgefühl am Herzen mit Kurzatmigkeit und starkem Herzklopfen schon bei leichten körperlichen Arbeiten. Pat. ist Vater von vier Kindern. 1 Tochter hat Epilepsie.

Befund: 74 kg schwerer, 175 cm großer Mann in mäßigem E. Z. und K. Z. An den Brustorganen deutliche Emphysembronchitis. Herz: klinisch in normalen Grenzen, Töne an normalen Stellen, rein und leise hörbar, Aktion regelmäßig. Keine auffälligen Besonderheiten, keine Pulsdifferenzen, kein Anhalt für ein Cardarelli-Zeichen. In der re. Sternoclaviculargegend kann man in der Tiefe deutliche Pulsation fühlen. Blutdruck 130/90. Übrige innere Organe ohne wesentl. krankh. Befund. Blutsenkung 12 mm. Blutbild 95% Hb. 5,2 Mill. Ery, 7180 Leuco, Differentialblutbild normal.

Elektrokardiogramm: Normales Extremitäten-Ekg. Belastungs-Ekg, Brustwand-Ekg, Ekg von der Herzbasis und Ekg von der Herzspitze zeigen insgesamt nur eine verlängerte Überleitungszeit von 0,22 Sek. Die Brustwandableitungen sind insofern als pathologisch zu werten, als eine R-Zacke fast völlig fehlt und im Spitzen-Ekg auch im Vergleich zur S-Zacke viel zu klein ist. Das hohe zipfelförmige T ist atypisch. Beurteilung: Alle diese Abweichungen sprechen für eine Veränderung der Erregungsausbreitung und des Erregungsrückganges in den Kammern.

Röntgenbefund: In Sagittalstellung bzw. auf Sagittalaufnahme (Abb. 1) zeigt sich ein sehr hoch verlagerter Aortenbogen, der rechts vom Sternum im 1. Intercostalraum pulsiert. In Höhe der 3. linken Sternocostalverbindung besteht ein rechtwinkliger Absatz mit geringen Pulsationen. Dagegen ist die Pulsation am linken Herzrand im 3. Intercostalraum stärker feststellbar. Das Herz ist im ganzen klein und ohne Besonderheiten in der Form. An den Lungen bestehen beiderseits Stauungshili, rechts etwas tiefer als links, bei einem deutlichen Emphysem. Bei leichter Drehung in den 2. schrägen Durchmesser (etwa bei 25. Grad) bleibt der fast rechtwinklige Absatz voll bestehen. Wird nun in Sagittalstellung der Ösophagus dargestellt, so zeigt

Abb. 3.

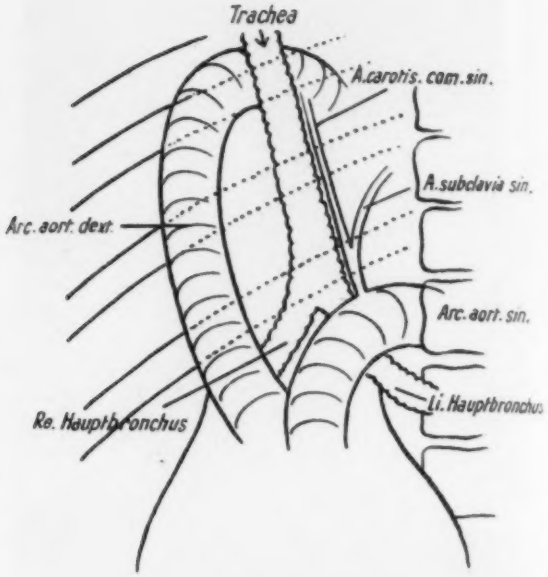

Abb. 4. Skizze zu Abb. 3.

Abb. 3. Aufnahme von Abb. 1 im 2. schrägen Durchmesser, die den Arcus dexter in seinem hohen Verlauf zeigt und vor allem deutlich bei gleichen Lumen den li. Aortenbogen erkennen läßt. Die Trachea und die Bifurcatio tracheae sind dargestellt. Hinter der Trachea links läßt sich eine Gefäßgabel erkennen, wobei das an der Trachea langziehende Gefäß die Arteria carotis communis und das abwinkelnde Gefäß die Arteria subclavia sin. ist.

sich in Höhe des Manubriums eine deutliche halbkreisförmige Verdrängung des Ösophagus nach links (s. Abb. 7) durch den hohen und rechtsliegenden Aortenbogen. Somit ist ein eindeutiges Kriterium für das Vorliegen einer hohen Rechtslage der Aorta bzw. eines Arcus aortae dexter gegeben.

Bei weiterer Drehung in den 2. schrägen Durchmesser, etwa bei 45 Grad (s. Abb. 3 und 4) läßt sich deutlich der hohe rechtsseitige Aortenbogen erkennen, der über dem rechten Bronchus in Höhe des Manubrium nach hinten zieht. Zugleich läßt sich die Trachea durch die verkalkten Knorpelringe einschließlich der Bifurkation gut abgrenzen, wobei der rechte Hauptbronchus ein wesentlich stärkeres Lumen zeigt. Der auf der Sagittalaufnahme rechtwinklig abgehende Schatten in Höhe der 3. Sternocostalverbindung links läßt sich nun bei der Linksdrehung deutlich in breitem Bande und in leichtem Bogen nach der Wirbelsäule ziehend verfolgen. Zugleich lassen sich in dieser Stellung über der Bifurcation der Trachea zwei Schattenbänder verfolgen, von denen das eine dicht an der Trachea gelagert nach oben zieht, während das zweite sich aus dem möglicherweise gemeinsamen Stamm etwa nach 3 cm gemeinsamen Weges leicht gebogen nach links und seitlich zieht. In der gleichen Stellung kann der Ösophagus unmittelbar hinter der Trachea nach abwärts ziehend dargestellt werden. Auf einer Frontalaufnahme (s. Abb. 5 und 6) läßt sich nun das Schattenband der recht hochliegenden Aorta mit dem ganzen Arcus sowie dem Übergang in die Aorta descendens sehr gut verfolgen. Zugleich läßt sich aber der rechtwinkelige Absatz über die Schrägstellung hinaus bis zur Frontalstellung als ein bogenförmiges pulsierendes Schattenband bis kurz vor der Wirbelsäule nach abwärts ziehend darstellen. Auf der Frontalaufnahme wird die Trachea deutlich dargestellt. Etwa 2—3 cm unterhalb des unteren Bogens lassen sich zwei längsovale Schattenkreise darstellen, wobei der höhere dem linken und der tiefe dem rechten

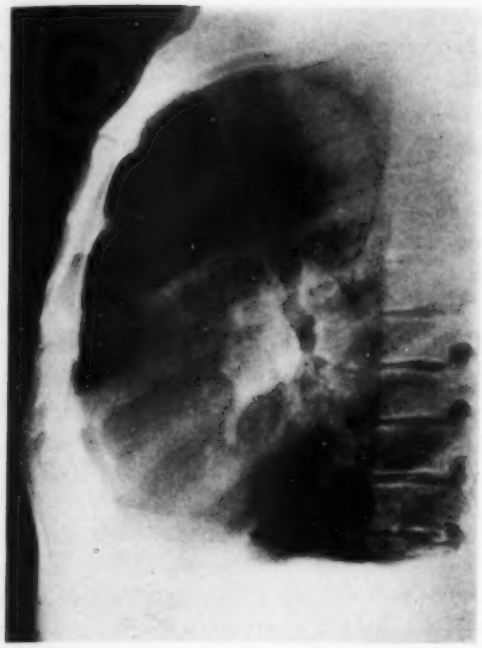

Abb. 5.

Abb. 5. Frontalaufnahme von Abb. 1. Hier zeigt sich deutlich der hochliegende rechtsseitige Aortenbogen und der in seinem Lumen normale tiefliegende linksseitige Aortenbogen. Vor der Bifurcatio der Trachea sind die Aufteilungsfelder der Art. pulmonalis gut zu erkennen.

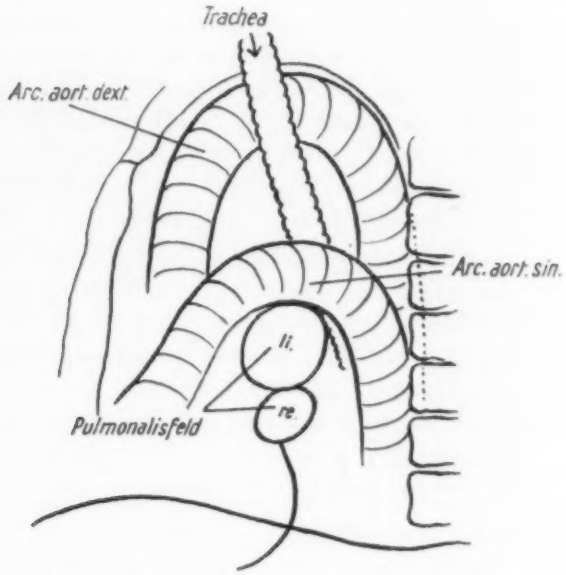

Abb. 6. Skizze zu nebenstehender Aufnahme Abb. 5.

Aufteilungsfeld der Arteria pulmonalis entspricht. Bekanntlich liegt das Aufteilungsgebiet der Art. pulm. vor der Bifurcatio der Trachea. Die etwas tiefere Lage des Pulmonalstammes links entspricht auch der Stelle stärkerer Pulsation bei der Sagittaldurchleuchtung, die etwa 2 cm unter dem rechtwinkeligen Absatz liegt.

Zusammenfassend handelt es sich also um einen erstmalig in vivo röntgenologisch diagnostizierten Zustand einer hohen Rechtslage der Aorta bei gleichzeitig voll erhaltenem linken Aortenbogen, d. h. es besteht also der extrem seltene Fall eines doppelten und zugleich beiderseits im Lumen voll entwickelten Aortenbogens.

Im Falle eines doppelten Aortenbogens wissen wir, daß es keine Arteria anonyma gibt und dann die rechte Art. carotis communis und Art. supclavia aus dem rechten Aortenbogen und die linke Art. carotis communis und supcl. aus dem linken Aortenbogen hervorgehen. Interessanterweise lassen sich nun bei dem hohen Alter unseres Patienten und gegen die emphysematöse Lunge die beiden Hauptgefäße aus dem linken Aortenbogen kontrastreich zur Darstellung bringen (s. Abb. 3).

Abb. 7.

Typische Ösophaguseindellung durch den rechtsseitigen Aortenbogen, während der linksseitige Aortenbogen keine Irritation des Ösophagus hervorruft.

Bisher sind, wie gesagt, Fälle von doppeltem Aortenbogen in vivo noch nicht beschrieben worden. Dagegen wurden aber in den letzten 200 Jahren mehrfach doppelte Aortenbögen beim Menschen auf dem Sektionstisch beobachtet. Bezüglich der einzelnen Literaturzitate wird auf die Monographie von Komerell verwiesen. Bisherige Beobachtungen auf dem Sektionstisch wurden von Krause 1868, Poirier, Hommel 1737, Dietrich 1886, Malson, Carnow, Buschendorf, Hamdi, Lockhart, Roschdestwensky, Heller, Watson, Shaw, Herrmann, Neddersen, Arkin, Hyrtl, Siebold und Zagorsky sowie von Blincoe, Lowance und Venable beschrieben. Röntgenologisch wurden derartige Fälle bisher noch nicht beschrieben.

Nach den pathologisch-anatomischen Befunden möchte bei einem doppelten Aortenbogen Komerell zwei Gruppen unterscheiden. Bei der ersten Gruppe teilt sich die Aorta ascendens kurz nach ihrem Ursprung in zwei gleichstark Äste, die rechts und links aufsteigen und die Arteria pulmonalis zwischen sich fassen (Malacarne). Bei der zweiten häufigeren Gruppe soll nach kurzem Stück gemeinsamer Aorta ascendens es zur Ausbildung eines doppelten Arcus aortae kommen. Der von uns beschriebene Fall dürfte in die erste Gruppe einzuordnen sein. Für eine Vererbbarkeit dieser seltenen Gefäßanomalie besteht in unserem Falle kein Anhalt. Alle vier Kinder sind gesund und zeigen einen normalen Verlauf der großen Gefäße.

Zusammenfassung:

Es wird ein Fall von doppeltem Aortenbogen beim Menschen erstmals in vivo diagnostiziert und beschrieben. Neben den Zeichen einer hohen Rechtslage wird auf der Sagittalaufnahme in Höhe der 3. Sternocostalverbindung der deutlich rechtwinklige treppenförmige Absatz hervorgehoben, der durch den tieferliegenden linksseitigen Aortenbogen von gleichgroßem Lumen hervorgerufen wird. Der Befund des doppelten Aortenbogens wird durch gedrehte und Frontalaufnahmen einschließlich der Darstellung der Arteria carotis communis sin. und der Arteria subclavia sin. unter Beweis gestellt.

Summary

A case of double aortic arch in human diagnosed in vivo is presented. Besides to the high right position the author draws attention to a right angled offset seen in the p.—a. view in hight of the third sterno-costal junction which is brought about by the deeper situated left sided aortic arch of the same width. Films in different oblique and frontal positions including the visualization of the art. carotis com. sin. and the left subclavian prove the existence of the double aortic arch. *(F. H.)*

Résumé

Pour la première fois une crosse double est diagnostiquée et décrite chez un sujet vivant. La radiographie, prise de face et de derrière, révèle que la crosse droite est située très haut. Par ailleurs on distingue, à la hauteur du cartilage reliant la 3ème côte ou sternum, le pellier (à angle droit et en forme d'escalier) qui est provoqué par la crosse gauche située plus bas et de même lumière. Le diagnostic de la crosse double est confirmé par des radiographies, (les unes prises de face et les autres de biais), ainsi que par l'observation de l'artère carotide primitive gauche et de l'artère sous clavière gauche. *(R. L.)*

Resumen

Se diagnostica y describe por primera vez „in vivo" un caso de curvadura aórtica doble en el hombre. Además de los signos de una alta situación derecha, se acentúa an le radiografía sagital a la altura de la tercera unión esternocostal, la interrupción en forma de escalones y de ángulo recto, producida por la curvadura aórtica que se halla profundamente y en el lado izquierdo con un lumen del mismo tamaño. El hallazgo de la curvadura aórtica doble se demuestra mediante imágenes frontales, incluída la representación de la arteria carotis communis sin. y de la arteria subclavia sin. *(F. A.)*

Schrifttum

Blincoe, H. u. Lowance, M. J.: Verable Anat. Rec. 66 [1936]: 505. — Komerell, B.: Erg. d. med. Strahlenforsch. Bd. VII, 1. Thieme, Leipzig 1936. — Kotljartschuk-Rjäsan, P. S.: Zbl. Path. 60 [1934]: 116. — Neddersen, A.: Med. Diss., Kiel 1904.

Aus dem Röntgeninstitut (Vorstand: Prof. Dr. E. Ruckensteiner) an der Chirurgischen Universitätsklinik Innsbruck (Vorstand: Prof. Dr. B. Breitner)

Die Arteria lusoria im Röntgenbild

Von **A. Ravelli**

Mit 5 Abbildungen

Als Arteria lusoria wird die A. subclavia dextra bezeichnet, wenn sie nach der A. subclavia sinistra als letzter Ast aus dem an normaler Stelle liegenden Aortenbogen entspringt.

Diese Gefäßanomalie entsteht dadurch, daß der zwischen A. brachiocephalica und A. subclavia dextra gelegene Teil der rechten vierten Kiemenbogenarterie obliteriert und daß die A. subclavia dextra durch die erhalten bleibende rechte absteigende Aortenwurzel Anschluß an die Aorta findet, wobei das Anschlußstück oft divertikelartig erweitert sein kann (Abb. 1).

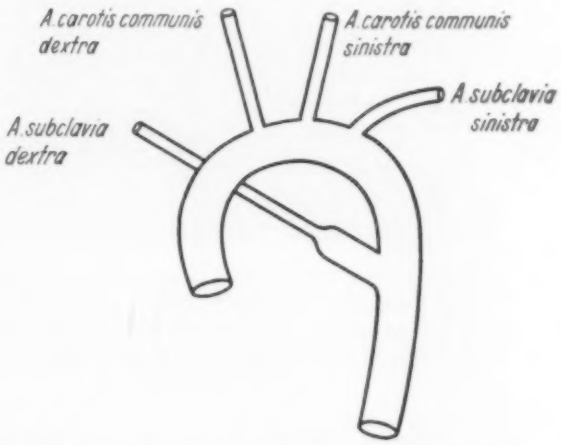

Abb. 1. Schematische Darstellung des Aortenbogens und seiner Äste bei der A. lusoria, der als letzter Ast links entspringenden A. subclavia sinistra.

Der Weg, den die A. lusoria nimmt, ist verschieden: In den meisten Fällen zieht sie hinter der Speiseröhre nach rechts, seltener vor ihr, entweder hinter oder auch vor der Luftröhre.

Im Röntgenbild ist die Arteria lusoria dadurch zu erkennen, daß sie an der Kreuzung mit der Speiseröhre diese mehr oder weniger eindellt und ausbiegt. Füllt man die Speiseröhre mit Bariumpaste, so läßt sich diese Eindellung und Ausbiegung, die wir in Analogie zu dem vom Aortenkopf verursachten Aortenbett als Subclaviabett bezeichnen wollen, leicht nachweisen.

Lage, Größe, Form und Richtung des Subclaviabettes sind sehr variabel; sie hängen von der Form und Größe des Ursprungsstückes der A. lusoria, des Restes der rechten absteigenden Aortenwurzel, ab, vor allem aber auch — wie wir jetzt an mehreren Fällen beobachten konnten — von der Höhe des Aortenscheitels und damit von der Höhe des Ursprungs.

Liegt der Scheitel des Aortenbogens sehr hoch, dann findet man bei retroösophagealem Verlauf des Gefäßes im sagittalen Strahlengang in Höhe des Aortenscheitels eine halbkreisförmige Ausbiegung der Speiseröhre nach rechts und eine Eindellung von links her (Abb. 2). Im zweiten schrägen Durchmesser, der sich zur Erkennung dieser Variante besonders eignet, läßt sich erkennen, daß die Speiseröhre an dieser Stelle auch nach vorne ausgebogen und von hinten her eingedellt ist (Abb. 3). Demnach ist das Subclaviabett nach links und hinten offen. Seine Längsachse, die die Richtung des Gefäßes angibt, liegt quer zur Längsrichtung der Speiseröhre.

Ein anderes Bild findet man bei einem tiefer liegenden Aortenscheitel. Hier finden wir bei sagittalem Strahlengang knapp am Aortenknopf am Füllungsbild der Speiseröhre eine kleine Delle, von der ein schmales Aussparungsband schräg nach rechts oben zieht, das am rechten

Abb. 2. Im Sagittalbild zeigt die A. lusoria bei hohem Aortenscheitel einen queren Verlauf, kenntlich an der Eindellung und Ausbiegung der Speiseröhre nach rechts.

Abb. 3. Im Fall von Abb. 2 erweist sich die Untersuchung im zweiten schrägen Durchmesser als besonders aufschlußreich: sie zeigt uns das Subclaviabett, in dem der Ursprungsteil der A. lusoria liegt.

Speiseröhrenrand wieder mit einer Delle endet (Abb. 4). Will man hier den Boden des Subclaviabettes darstellen, so muß man den zu Untersuchenden in den ersten schrägen Durchmesser drehen und ihn vornüberbeugen, bis man die Längsachse der Rinne in die Strahlenrichtung bringt. Dann sieht man, daß auch hier die Speiseröhre von hinten her eingedellt und nach vorne ausgebogen ist (Abb. 5).

Durch die Verlagerung und Einengung der Speiseröhre wird das Kontrastmittel mehr oder weniger angestaut, ein Befund, der die zur Dysphagia lusoria (Bayford) führenden Bedingungen erklären läßt. Je größer das Aortendivertikel (Kommerell) ist, desto stärker ist die Impression an der Speiseröhre und desto leichter kann es zu Schluckbeschwerden kommen. Der erste der beiden Fälle (Abb. 2 und 3) stellte einen Zufallsbefund dar, der zweite (Abb. 4 und 5) kam wegen Schluckbeschwerden zur Röntgenuntersuchung. Bei ihm konnte Dr. Zelger an der Hals-Nasen-Ohren-Klinik (Vorstand: Prof. Dr. Hörbst) bei der Endoskopie an der Hinterwand des Ösophagus eine stärkere Pulsation nachweisen. Der Nachweis dieser Pulsation kann auch am Füllungsbild der Speiseröhre erbracht werden. Er ist aber zur Stellung der Diagnose nicht nötig, da das Röntgenbild als charakteristisch gelten kann.

Auch ohne Anwendung eines Kontrastmittels kann das abnorm verlaufende Gefäß im Röntgenbild sichtbar sein, so meist an seinem Abgang am Aortenbogen im Bereich des Aortenknopfs und gelegentlich auch innerhalb des Aufhellungsbandes der Luftröhre.

Abb. 4. Bei tief liegendem Aortenscheitel muß die A. lusoria cranialwärts ansteigen, um auf die rechte Seite zu gelangen. Auf diesem Weg bettet sie sich tief in die Speiseröhre ein und erzeugt ein charakteristisches Füllungsbild.

Abb. 5. Um im Fall von Abb. 4 das Subclaviabett darzustellen, muß der zu Untersuchende in den ersten schrägen Durchmesser gedreht und vornübergebeugt werden. In dieser Stellung liegt die Achse des rinnenförmigen Bettes in der Strahlenrichtung.

Zusammenfassung

Die Arteria lusoria, die links entspringende A. subclavia dextra, gibt ein charakteristisches Röntgenbild, indem sie sich auf ihrem Weg vom Aortenbogen zur rechten oberen Gliedmaße mit ihrem oft divertikelartig erweiterten Ursprungsteil in die Speiseröhre einbettet. Zu den bisher bekannten Bildern, in denen die Arterie quer hinter der Speiseröhre nach rechts zieht, kann ein neues, eigenartiges Bild gereiht werden, bei dem das Gefäß stark schräg nach oben verläuft; beim ersten liegt der Scheitel der Aorta hoch, beim zweiten tief. Dem verschiedenartigen Gefäßverlauf muß die Röntgenuntersuchung angepaßt werden: bei querem Verlauf ergibt die Untersuchung in Boxerstellung, bei schrägem Verlauf die in Fechterstellung den klärenden Einblick.

Summary

The right subclavian artery originating from the left side, the socalled arteria lusoria, shows charakteristic roentgensigns. Passing from the aortic arch over to the right arm the often widened first part of the vessel causes a depression on the esophagus. To the hitherto known manifestation in which the artery is seen passing horizontally over to the right behind the esophagus a new peculiar observation must be added, according to which the vessel is seen strongly slanting upwards. In the first case the vertex of the aorta shows a high position, in the second the aortic arch is situated low. The roentgenexamination must be adapted accordingly. Cases with the artery running horizontally must be examined in the boxing-position whereas with the artery slanting upwards the left anterior oblique projection allows the best visualization. (*F. H.*)

Résumé

L'« arteria lusoria » (artère sous-clavière droite naissant à gauche) donne un cliché caractéristique. Le segment compris entre la crosse de l'aorte et la partie supérieure du bras droit chemine, avec sa partie primitive

élargie en forme de diverticule, dans la gaine de l'oesophage. Une image nouvelle et curieuse (dans laquelle le vaisseau a un cours oblique fortement redressé vers le haut) peut ainsi être jointe à celles connues jusqu'à présent et dans lesquelles l'artère passe de gauche à droite en croisant l'oesophage. Dans cette image la crosse de l'aorte est située plus bas que dans les images précédentes. L'examen radiographique doit s'adapter en cours variable du vaisseau. Dans le cas où il est horizontal, l'épaule droite du sujet examiné devra être en retrait et dans le cas où il est oblique, l'épaule gauche. (*R. L.*)

Resumen

La arteria lusoria, la arteria subclavia derecha que nace a la izquierda, da un cuadro radiológico característico, enterrándose en el esófago en su camino de la curvadura aórtica a los miembros derechos superiores con su parte original frecuentemente dila en forma de divertículo. A los cuadros hasta ahora conocidos, en los que cursa la arteria transversalmente detrás del esófago hacia la derecha, puede juntarse un nuevo cuadro original, en el que cursa el vaso hacia arriba y oblícuamente; en el primero se halla el vértice de la aorta arriba y en el segundo abajo. El estudio radiológico tiene que adaptarse al distinto curso vascular: En el curso transversal y en posición de boxeador ofrece el estudio un cuadro claro, y en el curso oblículo lo ofrece en posición de esgrimador. (*F. A.*)

Schrifttum

Kommerell: Erg. med. Strahlenforsch. VII [1936]: 1; ders., Fortschr. Röntgenstr. 54 [1936]: 590. – Zdansky: Röntgendiagnostik des Herzens und der großen Gefäße. 1. Aufl. Julius Springer, Wien 1939.

Aus der Medizinischen Klinik der Universität Bonn
(Direktor: Prof. Dr. P. Martini)

Zur Röntgensymptomatologie der Pericardverschwielung

Von **R. Haubrich** und **P. Thurn**

Mit 10 Abbildungen

Die Diagnose einer Pericardverschwielung und die Trennung in ihre innere und äußere Spielart (Volhard), d. h. in die Accretio und Concretio pericardii, gelingen nicht immer eindeutig. Die röntgenologische Symptomatologie dieser Veränderungen ist so mannigfaltig und die im Einzelfall faßbaren Symptome sind so wenig obligat, daß die Feststellung solcher Folgezustände ein überaus schwieriges röntgendiagnostisches Problem darstellen kann. Die Diagnose ist leichter, wenn die Pericardschwiele verkalkt ist, wenn es sich also um ein Panzerherz handelt; aber auch hier ergeben sich für die röntgenologische Analyse manche Schwierigkeiten, vor allem hinsichtlich der Beurteilung der Herzfunktion. Das Schrifttum über diese Fragen ist umfangreich und widerspruchsvoll; die Mitteilung eigener Beobachtungen erscheint daher zweckmäßig.

Accretio und Concretio

Die Auswirkungen einer Pericardverschwielung auf die passive Lageverschieblichkeit des Herzens sind u. a. eingehend von Aßmann, Heckmann und Zdansky beschrieben worden. Ein diagnostisch recht eindeutiges Zeichen für die innere Verschwielung ist nach Heckmann darin zu sehen, daß die Gleitbewegung des Herzens in sagittaler Richtung aufgehoben ist; die normale Verschmälerung des Retrocardialraumes in Rückenlage bzw. die Verbreiterung in Bauchlage bleiben aus, und der Retrosternalraum wird dementsprechend starr. Dies Phänomen muß deshalb als beweisend angesehen werden, weil das diaphragmale Herzbett vorne ohne Pericardsinus unmittelbar an die Thoraxwand heranreicht und bei Rückenlage nicht nach dorsal verschoben wird; die Gleitbewegung des Herzens sagittal nach hinten ist daher an die innere pericardiale Verschieblichkeit gebunden. Der Ausfall dieser Bewegung ist gleichbedeutend mit einer inneren Synechie.

In manchen Fällen läßt sich eine äußere Pericardverschwielung auch am Ösophagus ablesen. Nach abgelaufener Mediastinopericarditis kann eine extracardiale Schwiele die Speiseröhre divertikelartig ausziehen (Fleischner). Auch eine Stufenbildung durch Schwielenzug kommt dabei vor. Eine Verziehung oder Abknickung der Speiseröhre mit Passagebehinderung (Sauerbruch) ist im röntgenologischen Schrifttum unseres Wissens bisher nicht mitgeteilt worden. Ein solcher Fall wird daher in Abb. 1 wiedergegeben, wo sogar eine erhebliche Dilatation oberhalb der Traktionsstelle entstanden war.

Die Abgrenzung solcher Stenosen von malignen Veränderungen ist indirekt durch den Nachweis eines intakten Faltenreliefs und glatter Konturen oder direkt — wie in unserem Fall — durch die Abbildung der angreifenden Schwiele möglich. Reine Verlagerungen oder Ausbiegungen der Speiseröhre infolge extracardialer Verschwielung dürfen natürlich erst dann angenommen werden, wenn eine Verdrängung durch ein vergrößertes Herz auszuschließen ist (Heckmann).

Als weiteres Zeichen einer Pericardverschwielung ist von Dietlen und G. Schwarz angegeben worden, daß bei Atemstillstand ein pulsatorisches Zucken am Zwerchfell auftreten kann. Der diaphragmale Anteil des Pericards ist zwar unter normalen Verhältnissen fest mit dem Zwerchfell verwachsen, doch ist durch die innere Verschieblichkeit und Anpassungsfähigkeit der beiden Pericardblätter gewährleistet, daß die pulsatorische Formänderung des Herzens und besonders die systolische Längsverkürzung ohne merkbare Zugwirkungen auf das Zwerchfell vor sich gehen. Ist eine Verwachsung zwischen visceralem und parietalem Blatt besonders im diaphragmalen Pericardanteil eingetreten, kann sich der Herzbeutel nicht mehr genügend den Formänderungen des Herzens anpassen und wird vor allem in der Systole einen Zug auf das Zwerchfell ausüben, der noch stärker sein wird, wenn eine gewisse Schrumpfung des obliterierten Pericardialsackes vorliegt. Dieser Zug auf das Zwerchfell muß besonders deutlich dann sein, wenn im inspiratorischen Atemstillstand Herz und Zwerchfell systolisch auseinanderstreben. Im Röntgenbild ist dieses Phänomen bisher nicht registriert worden. Die Vermutung Heckmanns, daß im Kymogramm bei senkrecht gestelltem Raster und horizontalem Rasterablauf diese Zwerchfellzacken dargestellt werden könnten, wird durch unsere unabhängig davon durchgeführten Untersuchungen bestätigt. Bei diesen Kymogrammen ist es im Gegensatz zu den Pneumotachogrammen Hochreins zudem möglich, die zeitliche Übereinstimmung der einzelnen Zwerchfellzuckungen mit der Systole unmittelbar zu veranschaulichen. Die systolische Volumenverkleinerung des Herzens drückt sich infolge Verringerung der Strahlenabsorption im Herzinneren kymographisch ja in Aufhellungsstreifen aus, die sich gegen die geringere Transparenz bei diastolisch größerem Volumen deutlich absetzen. Sie durchziehen bei horizontalem Rasterablauf, d. h. bei senkrechter Schlitzstellung, in cranio-caudaler Richtung den ganzen Herzschatten und sind sichere Markierungen der Systole, weil sie sich gradlinig zu dem inneren Endpunkt der systolischen Medialbewegung verlängern lassen. Die kymographische Aufzeichnung des systolischen Zwerchfellzuckens war uns bei mehreren Fällen von Herzbeutelobliteration möglich. Der Vergleich mit den Pneumotachogrammen derselben Patienten macht deutlich, daß das Kymogramm als objektivere Untersuchungsmethode angesehen werden muß, weil die Synchronisation der exspiratorisch gerichteten Zwerchfellzuckungen mit der Herzsystole eine zeitliche Bestimmung gestattet, während eine Aussage über den zeitlichen Ablauf der Herzevolutionen im Pneumotachogramm nicht möglich ist. Eine methodische Erweiterung stellt das Kymogramm außerdem insofern dar, als auch eine Lokalisation der pathologischen Mitbewegung auf die einzelnen Abschnitte des Zwerchfells ohne weiteres möglich ist. Die Mitbewegung des medialen Anteils des Herzbettes sehen wir als pathognomonisch für die Concretio pericardii an. Systolisches Zwerchfellzucken in lateralen Partien, wie es Aßmann bei alleiniger Verwachsung der Herzspitze mit dem Zwerchfell beschreibt, spricht lediglich für eine äußere Pericardschwiele.

Wir glauben darüber hinaus in Verfolg dieser Untersuchungen auch zur Klärung der Frage beitragen zu können, ob nicht das systolische Zwerchfellzucken gelegentlich auch bei Gesunden vorkommt, wie Hitzenberger angegeben hat. Da es nicht schwerfällt, bei der Durchleuchtung

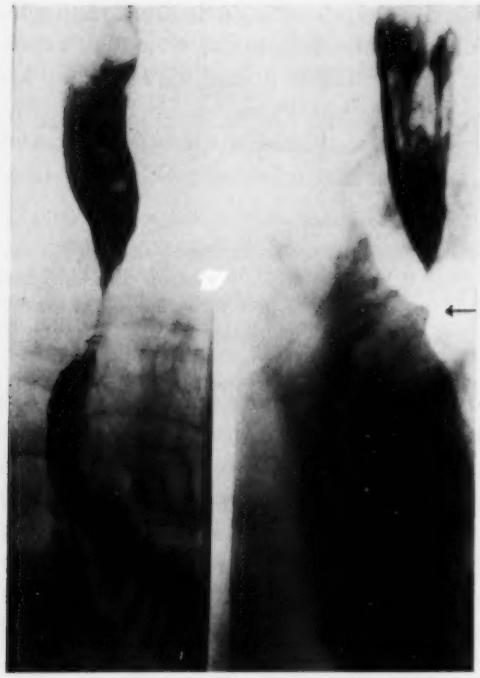

Abb. 1. – Fall Schm. – Ösophagus-Stenose im mittl. Drittel (mit prästenotischer Dilatation) durch äußere, an der Speiseröhre ansetzende Pericardschwiele (Pfeil) nach Pleuromediastinitis vor 2 Jahren. Tumorstenose durch Ösophagoskopie und Probeexzision ausgeschlossen.



Abb. 2. – Fall T. – Systolisches Zwerchfellzucken bei Pericardobliteration. Zustand nach Hämatothorax durch Granatsplitterverletzung.

diese Zwerchfellzuckungen festzustellen, haben wir längere Zeit hindurch das gesamte Krankenmaterial der Klinik einschließlich unserer ambulanten Patienten eigens daraufhin durchgemustert. Das Ergebnis dieser Untersuchung ist aufschlußreich: Alle Fälle mit nachweisbarem systolischem Zucken der linken Zwerchfellhälfte lassen mit Vorgeschichte und klinischem Befund annehmen, daß eine Pericarditis vorausgegangen sein und eine Concretio vorliegen dürfte. Ein Beispiel stellt Abb. 2 dar.

Hier handelte es sich um einen Patienten, der nach einer beidseitigen Granatsplitterverletzung der Lunge vor fünf Jahren mit anschließendem Haematothorax keinerlei subjektive Erscheinungen von seiten der Lunge oder des Herzens mehr aufwies. Ein anderer, aus einer ganzen Reihe von Beispielen herausgegriffener Fall betraf einen Kranken mit langjährig bestehender rechtsseitiger Lungentuberkulose, der aber erstmalig seit wenigen Wochen über zunehmende Herzbeschwerden klagte, obschon die klinische Untersuchung ein organisches cardiales Symptom nicht ergeben hatte. In beiden Fällen ist anzunehmen, daß eine subjektiv nicht in Erscheinung getretene Pericarditis zu einer Concretio geführt hat, obwohl eine nachweisliche extracardiale Verschwielung nicht vorliegt. Im Fall der Abb. 2 dürfte die Pericarditis nach der Lage der Stecksplitter entweder durch eine direkte Verletzung des Herzbeutels mit Haematopericard oder aber wahrscheinlicher als eine Durchwanderungspericarditis bei traumatischer Pleuritis entstanden sein. Im anderen Fall kann eine spezifische Pericarditis mit nachfolgender Herzbeutelobliteration nicht ausgeschlossen werden; die erst in jüngster Zeit bei dem erst 32jährigen Patienten aufgetretenen Herzbeschwerden mögen dabei auf Schrumpfungserscheinungen beruhen.

Es erscheint uns wichtig, auf dieses Ergebnis besonders hinzuweisen. Es darf angenommen werden, daß eine sorgfältige Durchleuchtungstechnik mit besonderer Berücksichtigung der pulsatorischen Herzbasisbewegung im tiefen Inspirium in ähnlicher Weise häufiger eine Pericardobliteration gerade bei längerdauernden entzündlichen und besonders tuberkulösen Lungen- und Pleuraerkrankungen aufzudecken vermag, als es der bisherigen Erfahrung entspricht. Es ist

möglich, daß in solchen Fällen dadurch auch subjektive und bis zu diesem Nachweis unerklärliche Herzerscheinungen eine Objektivierung erfahren können.

Auch ohne Kalkeinlagerung kann die Pericardverschwielung die Herzfunktion erheblich beeinflussen. Sie hat besonders schwere Folgen, wenn sie im Bereich der Einflußstellen der großen Gefäße zur Ausbildung gelangt. Hier sind Kalkinkrustationen zwar seltener, rein bindegewebige Schwielen aber recht häufig; ihre Bedeutung als mechanisches Hindernis wird bei stärkerer Schrumpfungstendenz sehr groß. Im Einzelfall wird nicht leicht zu entscheiden sein, inwieweit der Schrumpfungsfaktor für die funktionelle Beurteilung in Rechnung gestellt werden muß. Es ist außerdem wahrscheinlich, daß das Ausmaß einer gleichzeitigen Verkalkung nicht ohne weiteres Rückschlüsse auf den Grad der Narbenschrumpfung zuläßt; vielleicht wirkt die Kalkablagerung sogar der Schrumpfungstendenz der Schwielen entgegen. An den Vorhöfen ist daher die Schrumpfungstendenz nicht allein durch die stärkere Wandnachgiebigkeit größer, sondern auch infolge der Seltenheit bzw. Geringfügigkeit ihrer Schwielenverkalkung (Stehr). Bei den Ventrikeln, deren Pericard meist stärker mit Kalk imprägniert ist, ist die Schrumpfungstendenz entsprechend kleiner. Auf die mögliche Funktionsbehinderung durch eine stärker geschrumpfte Schwiele (Sauerbruch, Schilling, Stehr) wird später bei der Erörterung der funktionellen Störungen am Panzerherzen einzugehen sein.

Für die röntgenkymographische Funktionsanalyse sei hier nur vermerkt, daß extrapericardiale Schwielen eine ganze Randseite oder den Rand einzelner Herzabschnitte völlig verstummen lassen können, wie von der extrapericardialen Verschwielung z. B. nach mediastinaler Pleuritis oder bei schweren Silicosen bekannt ist. Bei der inneren Spielart der Pericardverschwielung (Volhard), der Concretio pericardii, wird die Randbewegung des Herzens solange kymographisch ungestört bleiben, als lediglich eine Verklebung des visceralen und parietalen Blattes vorliegt. Es ist aber nicht ohne weiteres möglich (s. auch Zdansky, Heckmann), alle Änderungen der Randbewegung allein auf eine vermutete innere Pericardverklebung zurückzuführen. Die seitliche Pendelbewegung des Herzens, die Rotation der Herzspitze und ihre Medialverschiebung infolge Steilstellung der Herzachse in der Systole setzen die Lageänderung des Herzens zusammen; sie bildet mit der Volum- und Formänderung einen Komplex von Einzelfaktoren der Bewegung, welcher die kymographische Randkurve zu einer Interferenzkurve werden läßt. Die Pufferwirkung des dämpfenden Lungengewebes und der Zwerchfellstand kommen als weitere Faktoren noch hinzu. Andererseits kann eine Myocardschädigung es erschweren, von einer beobachteten Störung der Randbewegung auf eine Pericardschrumpfung zu schließen.

Die Herzbeutelverkalkung

Zur differentialdiagnostischen Abgrenzung des Panzerherzens von teilverkalkten Herzthromben und Herzaneurysmen, von verkalkten Herzklappen und Coronargefäßen, muß auf die einschlägige Literatur verwiesen werden (Cramer, Hochrein, Parkinson, Stehr). Auch die Grundsätze der topographischen Lokalisation der Kalkschwielen sind vielfach erörtert worden. Die Prädilektionsorte für die Ausbildung von Kalkschuppen fallen mit den Stellen einer relativen Bewegungsarmut zusammen. Dennoch bleiben auch stark bewegte und bewegliche Herzanteile nicht immer frei, wie Stehr in einem Fall nachweisen konnte; einen weiteren Fall von Kalkummauerung der Herzspitze konnten wir beobachten (Abb. 7).

Veränderungen in Form und Ausmaß der kymographischen Randzacken beim Panzerherzen sind für Einzelfälle wie auch im Zusammenhang mehrfach beschrieben worden (Cramer, Fetzer, Heckmann, Nylin, Schilling, Stehr, Stumpf, Zdansky); trotzdem ist eine Übereinstimmung über die Regelhaftigkeit und Spezifität der einzelnen Bewegungsveränderungen nicht erzielt worden.

Diese Tatsache erklärt sich aus dem Umstand, daß Verschwielung und Verkalkung überaus variabel auftreten, so daß im morphologischen Bild kein Fall dem anderen gleicht und ein einheitliches anatomisches Substrat zur Erarbeitung einer spezifischen kymographischen Symptomatologie nicht gegeben ist. Als Restzustand einer exsudativen Pericarditis kann im einfachsten Fall lediglich eine umschriebene bindegewebige Verdickung

der serösen Flächen, der sog. Sehnenfleck, als funktionell bedeutungsloser Befund vorliegen; hier ist eine Änderung der normalen Randbewegung nicht zu erwarten. Häufiger kommt es zu Verwachsungen der beiden Herzbeutelblätter, weil die beiderseitigen Fibrinauflagerungen unmittelbar oder nach Resorption des wässerigen Ergußanteiles miteinander verkleben. Durch bindegewebige Organisation entsteht dann eine umschriebene oder vollständige Verwachsung des Pericards; diese kann z. T. flächenhaft, z. T. bandförmig sein. Die Verkalkung des Bindegewebes schließlich, anatomisch meist in unregelmäßigen zackigen Platten, braucht kein besonderes mechanisches Hindernis für die Herzfunktion zu sein. Sie kann aber auch eine zusätzliche Behinderung darstellen, wenn sie an stärker bewegten Gebieten des Herzens und des Herzbeutels entstanden ist. Es ist zwar möglich, die Lage der Panzerplatten topographisch festzulegen und ihre Ausdehnung besonders mit Hilfe des Tomogramms zu bestimmen; die Dicke der bindegewebigen Schwielenanteile aber und ihr Schrumpfungsgrad lassen sich kaum genügend sicher abschätzen. Diese beiden Faktoren sind aber für die Herzfunktion von entscheidender Bedeutung und stellen die Grundlage für jede kymographisch registrierte Bewegungsänderung dar. Große und über die ganze Herzoberfläche verteilte Kalkschwielen lassen erwarten, daß schwielige Folgezustände auch das ganze Pericard betroffen haben; auch an den kalkfreien Stellen werden dann Herzbeutelverwachsungen bestehen, die funktionell das gleiche Hindernis darstellen und sich mittelbar in einem nach Breite und Form der Randkurve abgeänderten Kymogramm nachweisen lassen. Aber auch dann darf nicht übersehen werden, daß als Ursache der cardialen Bewegungs- und Funktionsstörung auch eine degenerative Myocardveränderung in Betracht gezogen werden muß; es wird im Schrifttum immer wieder betont, wie häufig die Muskelwand unter der Pericardschwiele außerordentlich stark verdünnt ist. Es ist daher bei umschriebenem Ausfall oder Einschränkung der Bewegung im Kymogramm nicht zu entscheiden, ob hier primär eine Schwiele oder aber eine Myocardläsion die Ursache ist; beide können die gleiche kymographische Bewegungsänderung herbeiführen. Nur wenn das ganze Randgebiet einer Herzhöhle völlig bewegungslos bleibt, muß diese Funktionseinschränkung vorwiegend der Schwiele zugeschrieben werden.

Eine eingehende Analyse der kymographischen Bewegungsabläufe am obliterierten und verkalkten Pericard ist Stehr und in jüngerer Zeit Heckmann zu danken. Danach scheint festzustehen, daß durch eine mantelartige Kalkschwiele die Eigenpulsation zwar in weiten Randabschnitten völlig unterdrückt wird, an den Stellen einer Schwielen- oder Panzerlücke aber auch eine kompensatorisch ausgiebigere „stempelartige" Randbewegung vorkommen kann. In anderen Fällen ist die Pulsation gedämpft, die Amplitude der Randbewegung verkleinert. Die Form der Bewegungszacken ist nach Heckmann meist zu einem lateralen Plateau umgestaltet, das eine Behinderung vor allem der Diastole bedeuten und einer maximalen Einflußstauung entsprechen soll. Von anderer Seite (Cramer, Fetzer) ist darauf hingewiesen worden, daß auch eine Hemmung der Systole kymographisch faßbar sei. Systolischer und diastolischer Schenkel der Bewegungszacke verlaufen in solchen Fällen abgeschrägt und ohne laterales Plateau; die Systole scheint hier gegen einen Widerstand abzulaufen, der eine rasche Kontraktion, d. h. die Entstehung eines steilen systolischen Schenkels, verhindert.

Den grundsätzlichen Einwand gegen alle diese Versuche einer Bewegungsanalyse hat Heckmann selbst ausgedrückt: Die kymographische Randkurve muß als Interferenzkurve aus Eigenpulsation und Lageveränderung des Herzens angesehen werden, und nur unter Berücksichtigung dieses Vorbehaltes ist eine Kurvendeutung erlaubt.

Anderseits ermöglicht gerade das Panzerherz eine Erweiterung der kymographischen Diagnostik, weil es hier mitunter leichter ist, die einzelnen Komponenten der Interferenzkurve abzugrenzen. Durch bestimmte Verkalkungen wird ja die topographische Festlegung einzelner Herzabschnitte und -grenzen oft vereinfacht. So wird z. B. durch eine Kalkschwiele im Sulcus interventricularis oder coronarius eine zweite Begrenzungslinie für den linken Ventrikel verfügbar (s. auch Stehr). Je mehr diese Grenzlinie bei gegebenem Strahlengang dem Massenmittelpunkt des Herzens genähert ist, desto weniger wird sie durch die Lageänderung des Herzens verschoben und desto eher können ihre Bewegungen mit der Eigenpulsation des zugehörigen Herzabschnittes gleichgesetzt werden. Entsprechend der konzentrischen Kontraktion bei der Systole und der nach allen Richtungen gleichmäßigen Ausweitung der linken Kammer bei der Diastole wird am rechten Rand des linken Ventrikels — durch die Kalkschwiele im S. interventricularis erst sichtbar gemacht — die Bewegungsamplitude auch getreuer die Eigenpulsation wiedergeben. Dies gilt unter der Voraussetzung, daß die Herzrotation vernachlässigt werden kann bzw. daß die Rotationsachse im Bild noch weiter rechts liegt als der kalkimprägnierte rechte Rand des linken Ventrikels.



Abb. 3a. – Fall Schw. – Pericardverkalkung im Sulc. interventr. Diagnostisches Pneumoperitoneum. – Vor Operation: gleichsinnige Bewegung der linken Ränder beider Ventrikel (= Accretio).



Abb. 4a. – Fall Sche. – Pericardverkalkung im Sulc. interventr. Zustand nach Operation: Gegenläufige Bewegungen der linken Ränder beider Ventrikel (= ohne Accretio).



Abb. 3b. – Bewegungsschema zu 3a. – Die Randkurven beider Ventrikel sind verzahnt. Die große Amplitude am li. Rand des linken Ventrikels ist durch Mitbewegung (Superposition) durch den re. Ventrikel bedingt (Accretio).

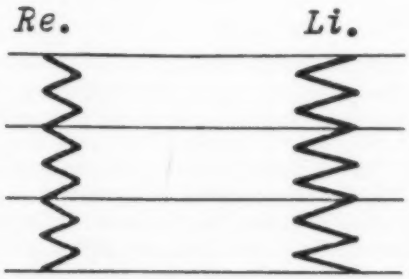

Abb. 4b. – Bewegungsschema zu 4a. – Die Randkurven beider Ventrikel verlaufen hier entgegengerichtet. Die Bewegungsamplitude der verkalkten Kammergrenzlinie gibt die Größe der wahren Eigenpulsation besser wieder, weil am linken Herzrand sich die pulsatorische Lageänderung des Herzens stärker auswirkt.

Die damit mögliche erweiterte Bewegungsanalyse muß aber berücksichtigen, daß der Bewegungsablauf an den beiden Rändern der linken Kammer grundsätzlich verschieden ist, je nachdem, ob gleichzeitig eine äußere Pericardverschwielung (Accretio) vorliegt oder nicht. Bei einer Accretio kann sich nämlich die rechte Kammer diastolisch viel weniger nach vorn basal und nach rechts ausdehnen; sie erweitert sich dann nach der Seite des geringeren Widerstandes, d. h. vornehmlich nach links, und verlagert den Rand des linken Ventrikels in der Diastole superponierend nach links. Beide Ventrikel haben in diesem Fall am Kurvenverlauf der Kammergrenzlinie im Sulcus interventricularis Anteil. Da die diastolische Ausweitungsmöglichkeit nach rechts für den rechten Ventrikel beschränkt ist, wird bei diastolischem Druckanstieg dieser an der Grenzfläche den Druck des linken Ventrikels überwinden, für den eine Richtungsbehinderung

durch extracardialen Schwielenzug nicht besteht. Als Ausdruck dieser Superposition kommt es demnach zu einer diastolischen Linksverlagerung der Kalkschwiele, kenntlich an ihrer synchronen Verzahnung mit der linken Randkurve des linken Ventrikels. Ein Beispiel hierfür ist Abb. 3. Wird diastolisch der linke Herzrand nach lateral verlagert, zeigt die interventriculäre Kalklinie gleichzeitig auch eine Lateralverschiebung; in der Systole verlaufen beide Randkurven gleichsinnig nach medial. Erst wenn die Breite der diastolischen Linksverlagerung (des linken Randes) der rechten Kammer von der Bewegungsamplitude am linken Herzrand abgezogen wird, erhält man also ein genaues Maß für die Eigenpulsation der linken Kammer. Dieser Schluß berücksichtigt natürlich nicht die Möglichkeit, daß sich der diastolisch superponierende Linksimpuls der rechten Kammer bis zum linken Herzrand infolge Abbremsung durch die Masse des linken Ventrikels auch verringern oder erschöpfen kann. Außerdem muß dahingestellt bleiben, ob ein mit der derzeitigen Methodik wahrscheinlich gemachter Ausfall der Lageverschieblichkeit infolge einer Accretio auch tatsächlich eine völlige Starre der Herzlage bedeutet.

Fehlt eine gleichzeitige äußere Pericardverschwielung (Accretio) jedoch, dann zeigt die Bewegungslinie der gleichen Kalkschwiele eine andere Form. Die rechte Kammer kann sich in solchem Fall diastolisch nach allen Richtungen normal ausdehnen, also auch nach rechts basal und vorne. Für die Bewegungskurve einer Kalkschwiele im Sulcus interventricularis und coronarius ist dann außer der Lageänderung unter dem Einfluß der Rotation um die Herzlängsachse und außer der Verschiebung des Massenmittelpunktes vor allem der höhere Druck im linken Ventrikel maßgeblich. Die pulsatorische Wanderung der Kammergrenzlinie wird in diesem Fall von der konzentrischen Ausdehnung und Verkleinerung des linken Ventrikels bestimmt, und das Bewegungsbild der interventriculären Kalkschwiele gleicht daher der Eigenpulsationskurve eines Hohlraumes, der rhythmisch unter Druck gesetzt wird. Die Bewegungskurven der Kalkschwiele und des linken Herzrandes verlaufen also spiegelbildlich und — auf die Ventrikellängsachse bezogen — gegenläufig, d. h. grundsätzlich anders als bei gleichzeitiger Accretio. Aus dem Vergleich der Amplituden am linken und rechten Rand der linken Kammer läßt sich auf die wahre pulsatorische Bewegungsbreite schließen. Abb. 4 ist ein Beispiel für eine derartige Kurve.

Bei diesem Fall handelte es sich um einen Patienten, der eine große ringförmige Panzerung im Bereich des rechten Ventrikels aufwies. Nach der Operation, in der Teile des Kalkmantels entfernt und weitgehend auch die extracardiale Fixation gelöst werden konnten, ist die Ausdehnungsfähigkeit der rechten Kammer wieder größer und vor allem infolge Beseitigung des äußeren Schwielenzuges diastolisch auch nach rechts wieder möglich (Abb. 4a und b). Diese Verhältnisse werden durch eine weitere Beobachtung noch anschaulicher gemacht. Abb. 5 gibt einen Ausschnitt aus dem Kymogramm wieder, das von der gleichen Patientin gewonnen wurde wie Abb. 3a, diesmal aber nach der Operation. Vor der Operation war der Bewegungsablauf an der verkalkten Kammergrenzlinie durch eine superponierende Linksverschiebung in der Diastole gekennzeichnet; sie beruhte auf einer Bewegungsbehinderung durch die schwartige bzw. verkalkte Ummantelung im Bereich des rechten Ventrikels und besonders auf einer Accretio des äußeren Pericardblattes. Nach der Operation (Abb. 5) ist die Randbewegung der interventriculären Kalkschwiele gerade umgekehrt und verdeutlicht, daß die diastolische Ausweitung des rechten Ventrikels jetzt unbehindert nach allen Richtungen erfolgen kann; die normale konzentrische Volumänderung des linken Ventrikels ist wiederhergestellt und kymographisch ablesbar.

Diese Beispiele unterstützen die Anschauung, daß die Bewegungsamplitude am linken Herzrand nur sehr bedingt ein allgemein gültiges Maß für die pulsatorische Eigenbewegung der linken Kammer darstellt. Wenn eine Accretio fehlt, dann spielt die pulsatorische Lageveränderung des Herzens bei der Entstehung der kymographischen Interferenzkurve eine wahrscheinlich größere Rolle. Dabei wird die Randverschiebung infolge pulsatorischer Lageänderung die Kammergrenzlinie weniger betreffen als den äußeren Rand der linken Kammer, weil sie näher dem Massenmittelpunkt des Herzens liegt. Ist andererseits die pulsatorische Lageverformung durch eine äußere Verschwielung (Accretio) schon weniger bedeutsam, muß aber die Superposition durch den rechten Ventrikel mehr in Rechnung gestellt werden.

Die Frage ist nicht neu, welche Herzphase durch eine Pericardobliteration oder -verkalkung am stärksten behindert wird. Versuche, durch eine Analyse der Randbewegung hierüber zu

entscheiden, sind im röntgenkymographischen Schrifttum mehrfach mitgeteilt worden (Cramer, Stehr, Fetzer, Heckmann).

In der letzten Untersuchung Heckmanns wird betont, daß die Kymogramme bei der Pericardobliteration mindestens zwei verschiedene Bewegungstypen zeigen können. Die Ausbildung eines lateralen Plateaus spricht für eine Hemmung der Diastole, eine in beiden Bewegungsschenkeln verkürzte und abgeschrägte Randkurve für eine Erschwerung der Systole. Diese Beobachtung an obliterierten Herzbeuteln gilt auch für das Panzerherz, jedoch mit der Einschränkung, daß durch eine ausgedehnte Verkalkung zwar die Starre der pericardialen „Gleitschiene" größer, ihr Schrumpfungszug aber kleiner sein kann. Die Schrumpfung ist mit einem weitgehenden Elastizitätsverlust gleichbedeutend und beeinträchtigt die diastolische Erweiterung des Herzens erheblich, wie Heckmann aus der Häufigkeit der abgeflachten Lateralspitze der Bewegungskurve, des lateralen Plateaus, schließt; als Beispiel hierfür sei auf Abb. 3a verwiesen. Ein klinisches Gegenstück kann in der Beobachtung gesehen werden, daß das Herz sich bei operativer Befreiung von einem Schwielenstück sofort im betreffenden Anteil weit auszudehnen pflegt. Hier liegt aber der Einwand nahe, daß diese Erscheinung nicht nur eine Freigabe der bisher verhinderten diastolischen Ausweitung bedeutet, sondern auch Ausdruck eines Druckausgleiches ist, den die an solchen Stellen meist stark verdünnte Herzmuskelwand erleidet. Man kann sich unschwer vorstellen, daß der Tonus der Herzmuskulatur im schwieligen Pericardmantel wenigstens teilweise von der starren Hülle mitbestimmt wird. Der Vorrang der Diastolehemmung ist in jüngster Zeit außerdem mittels der Elektrokymographie wahrscheinlich gemacht worden. Schneider und Gillick konnten nachweisen, daß bei der Concretio pericardii die elektrokymographische Kurve in der zweiten Hälfte der Diastole horizontal verläuft, statt weiterhin anzusteigen; daraus muß auf eine Behinderung der Füllungsmöglichkeit des Ventrikels geschlossen werden.



Abb. 5.

Abb. 5. – Schw. – Derselbe Fall wie Abb. 3a., jedoch nach Operation: Umschlag der vorher verzahnten Bewegung der Kammergrenzlinie in eine gegenläufige Bewegung (nach Lösung der Accretio!).

Abb. 6. – Fall B. – Bewegungskurve des umpanzerten linken Herzrandes zeigt gleichzeitig ein diastolisches Plateau (Hemmung der Diastole) und eine Abschrägung und Verlängerung des systolischen Zackenschenkels (Hemmung der Systole). – Ausschnitt.

Abb. 6.

Die diastolische Plateaubildung ist von Stehr jedoch nicht als Hemmung der Diastole aufgefaßt worden, infolge derer das Herz seine normale diastolische Endstellung nicht mehr erreichen kann und vorher in der Lateralbewegung aufgefangen wird. Die „Dauerdiastole" solle im Gegenteil bedeuten, daß die diastolische Endstellung nicht nur erreicht, sondern auch deshalb länger eingehalten wird, weil die Systole erschwert ist. Als Beweis für diese Anschauung hat Stehr die pulsatorische Mitbewegung der vorderen Brustwand in zeitliche Beziehung zur Herzwandbewegung gesetzt und darauf hingewiesen, daß eine Stufenbildung im Verlauf der systologischen Brustwandeinziehung eine ruckartige Überwindung der Systolehemmung bedeuten muß. Hier ist aber einzuwenden, daß die Verbindung mit einer äußeren Pericardverschwielung — der Voraussetzung für die Mitbewegung der Thoraxwand — die Analyse der Funktionsbehinderung infolge innerer Synechie unmöglich macht. Im übrigen ist die Ansicht, das laterale Plateau im Kymogramm habe als Dauerdiastole zu gelten, in der das Herz ohne Erschwerung der diastolischen Ausweitung, wenn auch unter zeitlicher Verlängerung der lateralen Endlage, vorwiegend verharre, nur indirekt zu widerlegen. Auch der Vergleich von Kymogrammen aus der Zeit vor der Erkrankung mit dem fraglichen Bewegungsbild — sollte er einmal möglich sein — kann diese Frage nicht entscheiden, selbst wenn das Herzvolumen durch die Verschwielung sicher verringert sein sollte. Es ist vielmehr anzunehmen, daß auf die Entstehung der Schwiele, ihre Schrumpfung und Verkalkung eine Verkleinerung des Herzens folgt, das sich in dem engeren Gehäuse wieder funktionell „einrichtet".

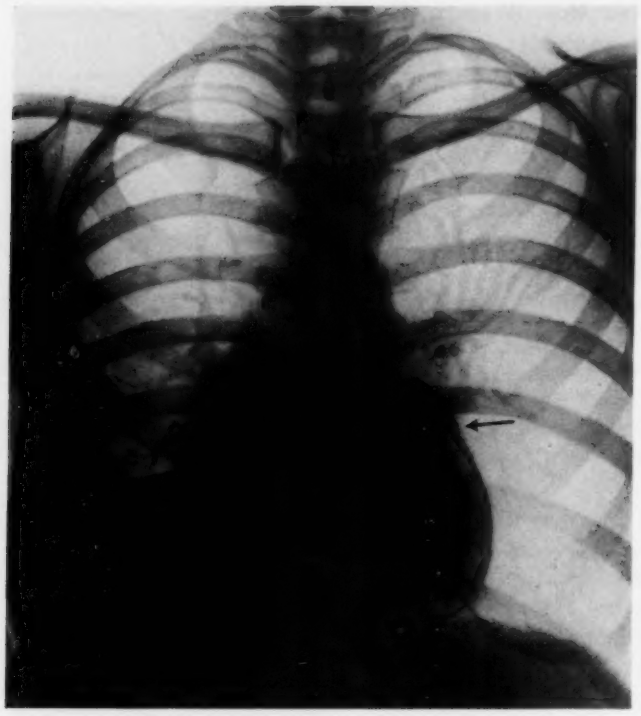

Abb. 7a. – Derselbe Fall. – Der Pericardpanzer um den linken Ventrikel ist an der Basis unterbrochen und cranial-links (Vorhofkammergrenze) übereinandergeschoben.

Zum anderen ist auch von Heckmann und früher von Fetzer ein anderer kymographischer Ablauf der Randbewegung beschrieben worden, der eine Hemmung der Systole in solchen Fällen sehr wahrscheinlich macht. Der abgeschrägte Zackenschenkel vor allem in der Systole spricht hier für eine verlangsamte und gegen einen Widerstand erfolgende Medialbewegung. Je derber die Pericardschwiele ist, desto schwerer wird sie sich systolisch einziehen lassen; das Ausmaß der Verkalkung ist dabei nicht gleichbedeutend mit einer zusätzlichen Erschwerung, weil der Kalkpanzer meist nicht schalenartig starr, sondern in einzelne, gegeneinander und übereinander verschiebliche Schuppen gegliedert ist. Die systolische Verkleinerung ist durch die aktive Kontraktionskraft der Muskulatur gegen den Widerstand auch derberer Kalkschwielen zwar noch lange gewährleistet; sie ist aber nicht nur mechanisch behindert, sondern auch zeitlich verzögert, wie der schräge systolische Kurvenanteil anzeigt und das Elektrocardiogramm gelegentlich wahrscheinlich macht. Allerdings ist für diesen methodischen Vergleich zu berücksichtigen, daß eine völlige Kongruenz aus der kymographischen und elektrocardiographischen Kurve nicht abgelesen werden darf, weil das EKG nur den elektrischen Reizablauf widerspiegelt; außerdem kann die Systole hier nur bei regulärem Rhythmus ausgemessen werden. Außer der Abschrägung des systolischen Zackenteils kann auch eine gleichschenkelige spitze Bewegungskurve mit verkleinerter Amplitude gefunden werden. Auch sie ist nach Fetzer und Heckmann mitunter Ausdruck einer Hemmung der Systole.

Daraus geht hervor, daß bei der Herzbeutelverschwielung mit und ohne Verkalkung verschiedenartige Randbewegungen möglich sind. Aus den einzelnen Bewegungstypen auf die Behinderung jeweils einer bestimmten Herzevolutionsphase zu schließen, scheint uns nach vorstehenden Überlegungen nur recht bedingt möglich. Die Funktion dieser erkrankten Herzen muß doch als im ganzen eingeschränkt angesehen werden. Ob sich im Einzelfall die Störung kymographisch in einer stärkeren Behinderung der Systole oder der Diastole ausdrückt, scheint von Bedingungen abzuhängen – der Schwielendicke, dem Schrumpfungsgrad, dem Verkalkungsausmaß, der Verbindung mit einer äußeren Schwiele und vor allem mit einer Muskelschädigung –, die einen mit der heute verfügbaren Methodik nicht zu überschauenden Komplex darstellt. Nicht nur lassen sich einige bestimmte Veränderungen der Randkurven sowohl mit einer Einschränkung der Diastole wie der Systole erklären, sondern es gibt auch Fälle, wo im gleichen Kymogramm Zeichen einer Behinderung beider Herzphasen direkt ablesbar sind (Abb. 6). Und schließlich bleibt für jede Funktionsanalyse der Unsicherheitsfaktor bestehen, den eine begleitende Myocardschädigung darstellt. Die Ansicht Heckmanns, daß die Abschrägung und Verkürzung der systolischen Randzacke wie die Ausbildung eines diastolischen Plateaus auch allein durch einen Muskelschaden hervorgerufen werden kann, ist sicher zutreffend; sie muß bei jedem Versuch einer kymographischen Deutung um so mehr berücksichtigt werden, als beim Panzerherzen fast immer das Myocard mehr oder weniger schwer geschädigt ist, wie die anatomische Erfahrung zeigt.

Bleibt ein Herzabschnitt bei der Durchleuchtung bewegungslos und in seinem Randanteil kymographisch völlig stumm, so darf daraus noch nicht auf einen völligen Ausfall der Eigenpulsation geschlossen werden; die pulsatorischen Lageveränderungen können natürlich völlig aufgehoben sein. Das normale Kymogramm zeigt ja nur den Bewegungsablauf an einem Rand-

umfang, nicht an der ganzen Herzoberfläche. Es ist gut denkbar, daß in mehreren anderen und kymographisch nicht erfaßten Richtungen noch Pulsationsbewegungen stattfinden, auch wenn sie nicht bis an den gerade im Kymogramm getroffenen Randabschnitt durchschlagen. Man erlebt daher nicht selten, daß das Kymogramm in einem atypischen Strahlengang plötzlich Randbewegungen an einer Stelle zeigt, die im normalen Bewegungsbild starr gepanzert erschienen. Als Beispiel sei auf Abb. 7 verwiesen. Hier war die umpanzerte Herzspitze im Normalkymogramm völlig unbeweglich, ebenso auch die Herzbasis. Bei senkrecht gestelltem Raster (Abb. 7b) lassen sich aber deutliche Zacken am basalen und cranial-linken Anteil der Panzerung erkennen, die angesichts der aufgehobenen pulsatorischen Lageverschiebung offenbar einer echten Eigenpulsation entsprechen. Diese Möglichkeit muß auch für alle Fälle von angeblich totaler Ventrikeleinmauerung so lange noch in Rechnung gestellt werden, als jeweils nur ein einziges oder nur wenige Kymogramme die völlige Bewegungsruhe am ganzen Herzrand beweisen sollen. Für diese Fälle müßte theoretisch eine ausschließliche Tätigkeit des Atrioventrikulartrichters gefordert werden (Laurell, Purkinje, W. Böhme); ein Fall aber, in dem die systolischen Aufhellungsstreifen des Kymogramms im Herzinnern sich an der Vorhofkammergrenze zwar entsprechend der Verschiebung der Ventilebene verzahnen (W. Böhme, Haubrich und Schuler), gleichzeitig aber jegliche Herzrandbewegung fehlt, ist bisher nicht mitgeteilt worden. Nur damit könnte bewiesen werden, daß die Stempelbewegung des Atrioventrikulartrichters für den Kreislauf ausreicht.

Abb. 7b. – Derselbe Fall. Ausschnitt aus dem Kymogramm mit horizontalem Rasterablauf. – Bei fehlender pulsatorischer Lageänderung noch erhaltene Eigenpulsationen an den Panzerlücken der Herzbasis und Vorhofkammergrenze.

Gerade aus dem Nachweis, daß die Randbewegungen beim Panzerherzen nicht nur Mitbewegungen, sondern z. T. echte Eigenpulsationen darstellen, ziehen wir den Schluß, daß die beim passiv unbeweglichen Panzerherzen noch an einzelnen Stellen kymographisch nachweisbaren Randbewegungen als echte Pulsationen von erstrangiger Bedeutung sind. Solche inselartig frei gebliebenen Randanteile können vielfach sogar eine überraschend große Amplitude aufweisen (Heckmann, Stehr); die Annahme liegt nahe, daß sie kompensatorisch für andere stillgelegte Randgebiete eintreten. Ob sie für den Kreislauf allein genügen oder ob der Pumpwirkung des Vorhofkammertrichters hierbei eine wesentlich unterstützende Rolle zugesprochen werden muß, kann zur Zeit methodisch nicht weiter geklärt werden.

Zusammenfassung

Die Wiedergabe eines Falles von Ösophagusstenose durch Zug einer extracardialen Pericardschwiele ergänzt die Röntgensymptomatologie der Accretio, der überraschend oft mögliche kymographische Nachweis des systolischen Zwerchfellzuckens die einer Concretio pericardii. Die kymographische Bewegungskurve einer Kalkschwiele im Sulcus interventricularis verläuft bei gleichzeitiger Accretio zu der äußeren Randkurve des linken Ventrikels parallel, ohne Accretio gegenläufig; der Umschlag des ersten in den zweiten Bewegungstypus nach operativer Lösung der Accretio wird direkt nachgewiesen. Beim Panzerherzen ist die Herzfunktion im

ganzen beeinträchtigt, wobei zahlreiche Faktoren die kymographisch stärkere Behinderung einer bestimmten Herzphase beeinflussen. Bei Panzerung einer ganzen Herzhöhle lassen sich durch atypisch aufgenommene Kymogramme immer noch Eigenbewegungen einzelner Randabschnitte dieser Höhle nachweisen.

Summary

The autors present a case of esophagus stenosis due to traction by an extracardiac pericardial callosity. This observation amplifies the roentgen symptomatology of so called "accretio" whereas the systolic twitching of the diaphragm, often demonstrable on kymograms, bears relation to "concretio pericardii". The kymographic tracing of intraventricular sulcus calcifications runs parallel to the tracing of the lateral border of the left ventricle in cases with accretio but in opposite direction when accretio is absent; the changing over from the first to the second type of movement after operation is demonstrated. In cardiac calcification the function of the heart becomes increasingly impaired. In cases of calcification of an entire cavity atypical kymograms in different position may always show pulsation in one or the other section of this cavity. (*F. H.*)

Résumé

La description d'un cas de sténose de l'oesophage due à l'extension d'une callosité extracardiaque du péricarde complète la symptômatologie radiologique de la médiastino-péricardite adhésive. De même la constatation kymographique de la palpitation du diaphragme au cours de la systole complète la symptômatologie de la péricardite fibreuse ou calleuse; cette constatation réussit d'ailleurs plus souvent qu'on ne le pense. La courbe kymographique des mouvements d'un dépôt calcaire dans le sillon interventriculaire est parallèle, dans le cas d'une médiastino-péricardité calleuse, à la courbe marginale du ventricule gauche. Dans le cas contraire, il y a opposition de sens. L'auteur montre qu'après une intervention chirurgicale éliminant la médiastino-péricardite, il y a passage aû deuxième genre de courbe. Dans le cas de calcification diffuse faite de plaques articulées (Panzerherz des Allemands), la fonction du coeur est réduite dans sa totalité. La kymographie révèle cependant que de nombreux facteurs créent une gêne pour telle ou telle phase particulière des mouvements du coeur. Dans le cas ou tout un ventricule a été pris dans une coque calcaire, la kymographie de forme atypique permet de constater encore des mouvements propres à quelques régions périphériques de ce ventricule. (*R. L.*)

Resumen

La reproducción de un caso de estenosis esofágica debido a la tracción de una callosidad pericárdica extracardial, enriquece la sintomatología röntgenológica del "accretio" y sorprende la frecuente posibilidad de comprobar quimográficamente la contracción sistólica del diafragma que corresponde a una concreción pericárdica. El movimiento de la curva quimográfica de una callosidad cálcica en el surco intraventricular, cursa en caso de acreción, simultánea de forma paralela con la curva exterior del borde del ventrículo izquierdo, y sin acreción cursa de forma opuesta. El traspaso del primer tipo de movimiento al segundo, después de la solución quirúrgica del acrecio, se comprueba directamente. En el corazón acorazado se halla perjudicada totalmente la fusión cardíaca, influenciando varios factores el obstáculo quimográfico más fuerte de una determinada fase cardíaca. En caso de que la cavidad cardíaca esté completamente envuelta por una coraza rígida, pueden comprobarse mediante quimogramas atípicamente recogidos, movimientos propios de algunas partes marginales de esta cavidad. (*F. A.*)

Schrifttum

Aßmann, Röntgendiagnostik der inn. Erkrankungen, F. C.W. Vogel, Leipzig 1921. — Böhme, W.: In Stumpf, Klin. Wschr. [1935] H. 17. — Cramer u. Stehr: Fortschr. Röntgenstr. 56 [1937]: 404. — Dietlen: Herz u. Gefäße im Röntgenbild, Barth, Leipzig 1923. — Fetzer: Erg. inn. Med. 45 [1933]: 485. — Fleischner: Fortschr. Röntgenstr., Kongreßheft zu 42 [1930]: 33. — Haubrich u. Schuler: Fortschr. Röntgenstr. 72 [1949], H. 1. — Heckmann, Rö. Praxis 17 [1948]: 168, 313. — Fortschr. Röntgenstr. 55 [1937]: 319. — Hitzenberger, Das Zwerchfell in gesundem und krankem Zustand, Wien, Springer 1927. — Hochrein, Herzkrankheiten; Th. Steinkopf, Dresden u. Leipzig 1941. — Laurell, zit. nach Heckmann. — Nylin, Zentr. bl. Radiol. 36 [1943]: 168. — Parkinson, Lancet 1949, I, 895. — Purkinje, zit. nach Heckmann. — Sauerbruch, Chirurgie d. Brustorgane, Springer, Berlin 1925. — Deutsche Med. Wschr. 1932, 36 u. 44. — Schilling, C.: Fortschr. Röntgenstr. 47 [1933]: 241. — Schneider u. Gillick, Cardiologia 14 [1949]: 110. — Schwarz, zit. nach Zdansky. — Stehr, Zeitschr. f. klin. Med. 133 [1938]: 371. — Stumpf, Röntgenkymographische Bewegungslehre inn. Organe, Thieme, Leipzig 1936. — Volhard, Klin. Wschr. 1923, H. 1 u. 2. — Zdansky, Die Röntgendiagnostik des Herzens und der großen Gefäße, 2. Aufl., Springer, Wien 1949. — Fortschr. Röntgenstr. 44 (1931): 48.

Aus der Medizinischen Universitätsklinik Leipzig
(Direktor: Prof. Dr. M. Bürger)

Über Herztumoren

Von **Hans Franke**

Mit 14 Abbildungen

Für die Klinik wie Röntgenologie ist die Diagnose Herztumor relativ selten. Gelangen jedoch derartige Fälle zur Beobachtung, so verfügt man meist wegen der Seltenheit der Fälle nicht sofort über alle diagnostischen Kriterien. Zunächst ist der Begriff „Herztumor" im klinischen Sinne weit gefaßt und erfordert je nach dem Sitz und der Struktur eine pathologisch-anatomische Spezifierung, die aber in vivo nur in den allerseltensten Fällen, und zwar fast nur bei Teratomen (z. B. Fall 5) gestellt werden kann. So mag es einfach erscheinen, von primären Herztumoren, die meist aus der Entwicklungsgeschichte des Herzens zu verstehen sind, und von sekundär-metastatischen Tumoren zu sprechen, die hämatogen oder lymphogen eingeschwemmt wurden oder rein mechanisch aus der Umgebung einwachsen. Zweckmäßiger aber ist es, wenn man sich bemüht, je nach dem Sitz des Tumors von Perikard-, Epikard-, Myokard- oder Endokard-Tumoren zu sprechen, wobei von den tierischen Parasiten noch die Cysticerken und Echinokokken besonders berücksichtigt werden müssen. Trotz der oft bestehenden klinischen Symptomenarmut kann in diesen Fällen aber gerade die Röntgendiagnostik besonders fördernd sein.

Aus den Beobachtungen der Pathologen (Ribbert u. a.) ergibt sich, daß die Perikard-Tumoren meist Fibrome, Lipome und Sarkome sind, daneben aber auch Melanome und Carcinome vorkommen. Bei den Tumoren des Myokards handelt es sich zumeist um sog. Rhabdomyome, d. h. Geschwülste der kontraktilen Elemente des Myokards oder Hamartome, d. h. Gewebsmißbildungen oder Gewebsverlagerungen, die meist vom Interstitium ausgehen. Die Unterscheidung Tumor oder Fehlbildung ist naturgemäß oft schwierig. Seltener sind reine Sarkome, die meist am rechten Vorhof sitzen, oder Angiome des Myokards sowie ebenfalls seltene metastatische Tumoren. Die Tumoren des Endocards sind meist Myxome, die vom parietalen Endocard oder von den Klappen ausgehen. Diese „Myxome" bestehen aus zum Teil organisierten oder zum Teil schleimig umgewandelten Thrombenmassen, d. h. also aus Organisationsprodukten ursprünglicher Thromben, die gern in den Vorhöfen sitzen. Bei diesem Sitz im Vorhof, besonders rechts, entwickelt sich auch klinisch bald das Bild einer starken Zyanose mit Dyspnoë und eventuell im Laufe der Zeit Trommelschlegelfinger. Zudem besteht Emboliegefahr. Reine Klappenpapillome dürften in vivo als solche nicht diagnostizierbar sein. Das Verhältnis von benignen Tumoren zu malignen Tumoren des Herzens dürfte etwa 4:1 betragen.

In der röntgenologischen Literatur liegen bisher eine ganze Reihe von Einzelbeobachtungen über Herztumoren vor, z. B. von Verynolle, Leriche und Bauer, Bratkowski, Popp, Widau u. a. Kurze summarische Berichte über Herztumoren finden sich bei Lenk (1929), Zdansky (1939), Aßmann (1934), Teschendorf (1939), Holzmann (1939) und Kienle (1948).

In diesem Zusammenhang sollen einige Beobachtungen einen weiteren Beitrag zur Kasuistik der Herztumoren liefern:

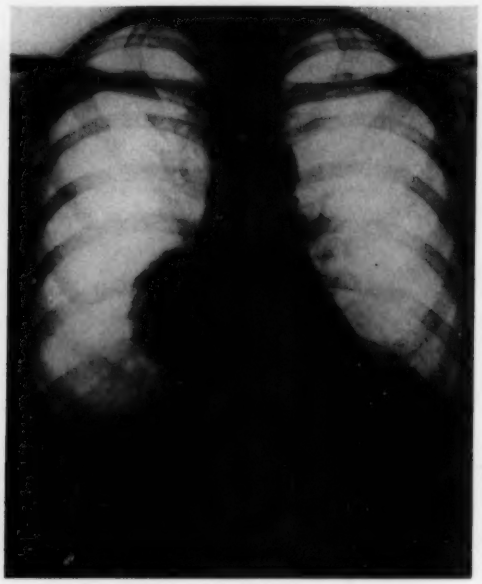

Abb. 1. Fall 1: Herztumor, wahrscheinl. Fibrom, das breitbasig dem re. Vorhof aufsitzt und sich nach dem seitl. Mediastinum hin entwickelt.

Abb. 2. Fall 1: Queraufnahme von Abb. 1.

Fall 1 (Abb. 1 u. 2): B., Margarete, 43 Jahre. Klin.: Subjektiv keine Beschwerden, der Tumor wird gelegentlich einer poliklinischen Thoraxdurchleuchtung gefunden. Objektiv besteht klinisch am Herzen kein krankhafter Befund. Nach Kenntnis des Röntgenbefundes mag andeutungsweise eine entsprechende Schallverkürzung bestehen. Es besteht keine Beeinflussung der mechanischen Blutzirkulation, keine Zyanose und dergl. Elektrokardiogramm normal. — Röntgenologisch: Apfelgroßer monocyklischer, glattwandig begrenzter Tumor von homogener Struktur, der etwa halb so schattenintensiv ist wie das Herz. Der Tumor zeigt keinerlei Eigenpulsation oder Kontraktilität und sitzt im Vorhof mit breiter Basis auf und erstreckt sich nach dem vorderen Mediastinum. Irgendwelche direkten oder indirekten Beeinflussungen der Umgebung sind nicht erkennbar. Röntgendiagnose: Herztumor, wahrscheinlich Fibrom, der vom Gebiete des re. Vorhofes ausgeht und sich etwa apfelgroß nach dem vorderen Mediastinum hin entwickelt. Bei über dreijähriger Beobachtungszeit erfährt der Tumor keinerlei Größenveränderung. Therapie: Nihil.

Klinische Kriterien der Herztumoren: Die klinischen Erscheinungen sind je nach Sitz und Ausdehnung verschieden, oft aber auch so gelagert, daß die klinische Diagnose nicht nur schwierig, sondern unmöglich ist, besonders bei kleinen Tumoren. Im allgemeinen kann man sagen, daß jeder Fall anders liegt und keine für einen Herztumor charakteristischen Merkmale angegeben werden können. Entscheidend ist, wie gesagt, neben dem Sitz vor allem die Größenausdehnung und das eventuelle Wachstum. Es können alle Symptome der organischen Herzkrankheiten vorkommen, besonders wenn es sich um endokardiale Tumoren handelt, die u. U. im Septum sitzen und zu Reizleitungsstörungen führen oder durch Behinderung des Blutstromes auffallen. Ein Verdacht auf gestielte Tumoren besteht, wenn sich je nach Körperlage wechselnde auskultatorische Phänomene zeigen. Myokardtumoren wie Rhabdomyome u. dgl. können klinisch unter den Zeichen eines Myokardschadens bzw. einer Myodegeneratio cordis verlaufen. Die subjektiven Beschwerden bestehen meist in Oppressionsgefühlen, Präcordialschmerz oder bei größerer Ausdehnung auch in Dyspnoë oder Cyanose. Man achte auch auf Pulsdifferenzen und Stauungen in einem bestimmten Venengebiet sowie auf einen Perikardialerguß beim Sitz des Tumors an der Oberfläche. Eine vorsichtige Perikardpunktion kann gleichfalls die Diagnose fördern, wenn es gelingt, neben einem hämorrhagischen Erguß vielleicht auch Tumorzellen selbst nachzuweisen, deren vergrößerte Nucleoli am besten mit der Quenselfärbung dargestellt werden.

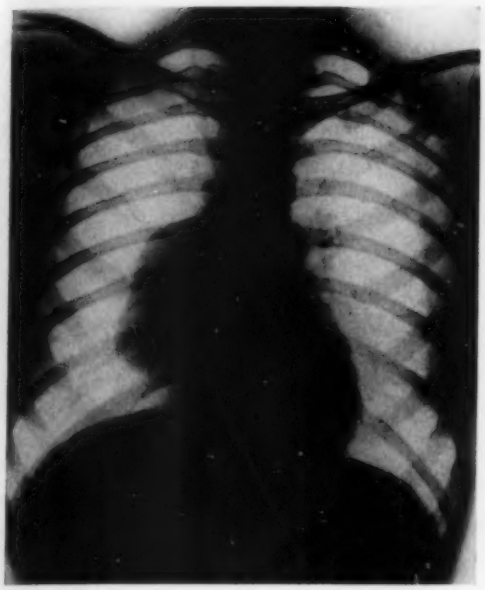

Abb. 3. Fall 2: Etwa apfelgroßer bizyklischer Tumor, der dem re. Vorhof prall aufsitzt. Fibrom? Bei 2jähriger Beobachtung unverändert.

Abb. 4. Fall 2: Aufnahme von Abb. 3 im 2. schrägen Durchmesser.

Fall 2 (Abb. 3, 4 u. 5): D., Maria, 26 Jahre. Klin.: Subjektiv bestehen Klagen über Oppressionsgefühle und gelegentliche Herzbeklemmungen. Objektiv besteht perkutorisch eine geringe Herzverbreiterung, auskultatorisch am Herzen kein krankhafter Befund. Das Elektrokardiogramm ist normal. — Röntgenologisch: ein etwa zwei-apfelgroßer bicyklischer Tumor, der in der Gegend des re. Vorhofes breitbasig dem Herzen aufsitzt, an der Außenseite glatt begrenzt ist und eine homogene Struktur zeigt. Keinerlei Pulsation oder Kontraktion, sondern lediglich von der Herzaktion synchron mitgeteilte Erschütterungen. Entwicklung in das vordere Mediastinum. — Röntgendiagnose: Etwa zwei-apfelgroßer Herztumor, der vom re. Vorhof aus sich nach dem vorderen Mediastinum erstreckt. Fibrom? Therapie: Probatorische Röntgenbestrahlung ohne Einfluß, symptomatisch Cardiosedativa. Nach über zweijähriger Beobachtung keinerlei Veränderung der Größenverhältnisse des Tumors.

Abb. 5. Fall 2: Queraufnahme von Abb. 3.

Komplikationen durch Herztumoren ergeben sich besonders durch das Einwachsen in die Umgebung oder durch die mechanischen Druckerscheinungen, die dann auch zu einer Lungenatelektase führen können. Die Störungen des Elektrokardiogramms sind abhängig von dem Sitz des Tumors. Wenn der Tumor z. B. eine einseitige Blutstrombehinderung bewirkt, resultiert daraus eine entsprechende Hypertrophie des betreffenden Herzteiles und erzeugt die dadurch

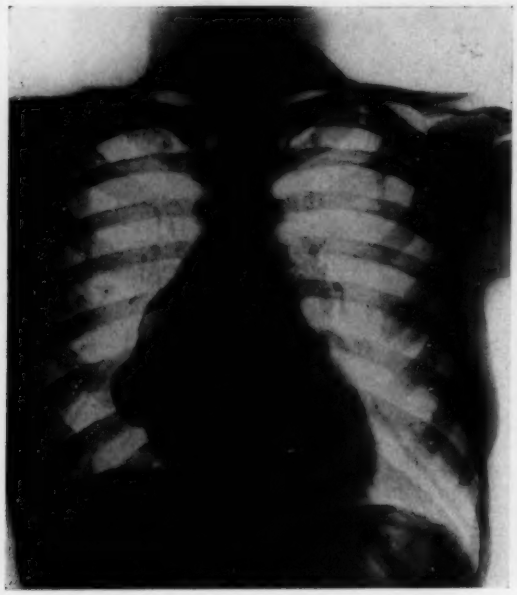

Abb. 6. Fall 3: Herztumor, wahrscheinl. Dermoidcyste mit Kalkmantel. Bei über 4jähriger Beobachtung keine Größenveränderung.

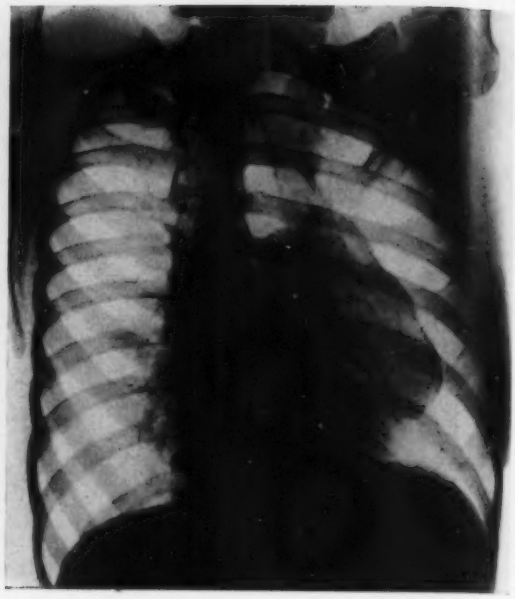

Abb. 7. Fall 3: Gedrehte Aufnahme von Abb. 6, die den seitlichen Sitz am re. Vorhof, die Längenausdehnung sowie die Kalkschale neben den kalkdichten Faserstrukturen erkennen läßt.

Fall 3 (Abb. 6 u. 7): W. M. ♀ 28 Jahre. Klin.: Subjektiv keinerlei Beschwerden. Objektiv am Herzen kein krankhafter Befund. Röntgenologisch: Schlauchförmiger Tumor mit zartem Kalkmantel, der im Gebiet des re. Vorhofes fest verwachsen ist und nach seitwärts und vorn sich entwickelt. Keine homogene Struktur. Es lassen sich mehrere kalkdichte Faserstrukturen und Kalkanhäufungen erkennen. Röntgendiagnose: Herztumor, wahrscheinlich Dermoidzyste mit Kalkmantel oder Chondrom? Therapie: Nihil. Bei über vierjähriger Beobachtung keinerlei Größenveränderung feststellbar.

hervorgerufenen Typenänderungen im Elektrokardiogramm. Nur bei einem Sitz im Reizleitungssystem kommt es zu Störungen meist in Form von Rhythmusstörungen, die sich u. U. bis zum totalen Herzblock entwickeln können. Beim Sitz an der Herzoberfläche führt der sich entwickelnde Perikardialerguß zu einer Niedervoltage. In den meisten Fällen von Herztumoren finden wir aber ein völlig normales Elektrokardiogramm.

Die Röntgendiagnostik von Herztumoren wird zweckmäßigerweise in direkte und indirekte Zeichen unterteilt. Direkte Zeichen, die sich also auf die Geschwülste selbst beziehen, sind folgende: Über die Oberfläche des Herzens gehende, mehr oder weniger bucklige Vorwölbung oder verstärkte Ausladung, meist homogen und glattrandig. Es besteht also eine auffallende Vergrößerung eines Herzabschnittes, wobei dieser Abschnitt sich durch eine fehlende Pulsation auszeichnet, die meist kymographisch unter Beweis gestellt werden kann. Gerade dieser Kontraktionsausfall im Tumorgebiet ergibt die charakteristische „stille Region".

Die indirekten Zeichen sind alle wenig charakteristisch. Erfahrungsgemäß neigen intrakardiale Tumoren nur zu besonderen Vergrößerungen einzelner Herzabschnitte, besonders wenn sie in den Vorhöfen sitzen. Diese Fälle verlaufen ja auch klinisch u. U. unter dem Bilde einer Mitralstenose. Wenn derartige intrakardiale Tumoren lange genug bestehen, können röntgenologisch auch Verkalkungen erkennbar sein. Beim primären Sitz an der Oberfläche wäre der Perikarderguß als entsprechendes Symptom zu verwerten. Der Müllersche, der Valsalvasche Versuch sowie die Bürgersche Preßdruckprobe wären als diagnostische Kriterien anzuschließen, am besten mit Diplogrammen. In besonders gelagerten Fällen kommt schließlich die Anlage eines Pneumokards, eines Pneumothorax oder die Durchführung einer Bronchographie in Frage. Hier-

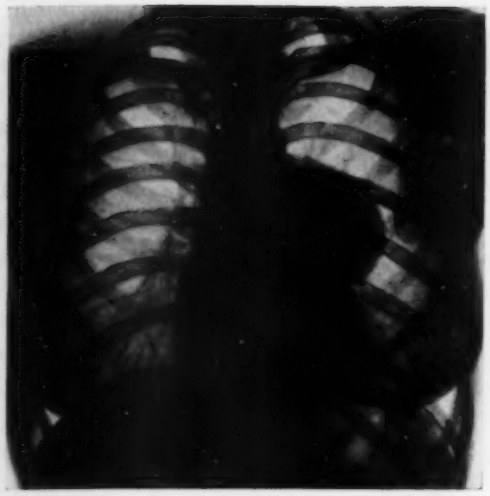

Abb. 8. Fall 4: Herztumor li., der sich in das vordere Mediastinum entwickelt.

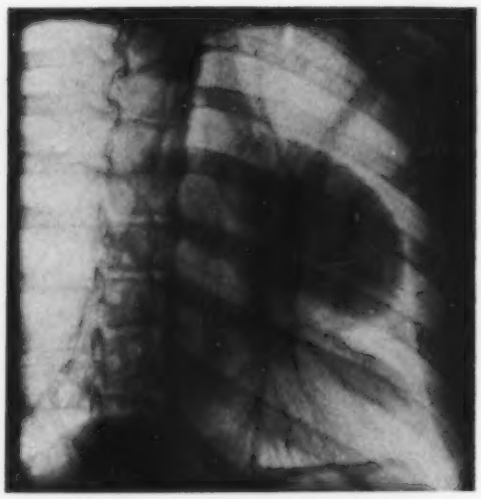

Abb. 9. Fall 4: Bei leichter Drehung in den ersten schrägen Durchmesser zeigt sich der glatte Rand und die homogene Struktur.

Abb. 10. Fall 4: Die Schichtaufnahme in 7 cm Tiefe zeigt eine normale Pulmonalisaufteilung.

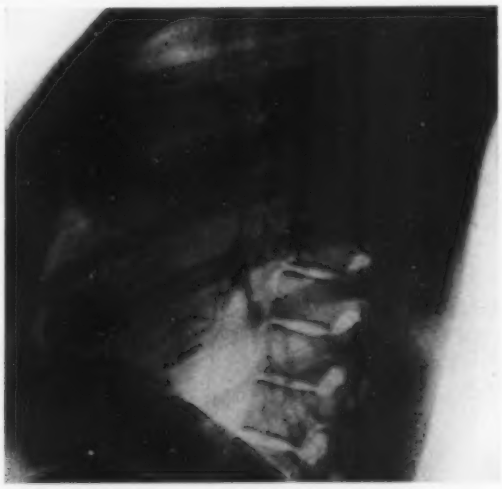

Abb. 11. Fall 4: Die Queraufnahme zeigt die rundliche Form und die Entwicklung in das vordere Mediastinum.

Fall 4 (Abb. 8 bis 11): U. R. ♀ 22 Jahre. Klin.: Seit etwa drei Jahren ständige Druckgefühle am Herzen. Bei selbst geringfügigen Anstrengungen trat schnell Kurzatmigkeit auf, so daß eine volle Arbeitsunfähigkeit resultierte. Objektiv: Leises Systolicum über Spitze und Pulmonalis, sonst Aktion regelmäßig. Blutdruck und Elektrokardiogramm normal. Röntgenologisch: Etwa faustgroßer, glattrandig begrenzter rundlicher Tumor, der etwa vom linken Vorhof ausgeht und sich in das vordere Mediastinum entwickelt und vorn fast die vordere Brustwand erreicht. Der Tumor ist ziemlich schattenintensiv und läßt mit Sicherheit keine besondere Struktur erkennen. Auf einer Schichtaufnahme in 7 cm Tiefe läßt sich eine normale Aufteilung der Art. pulmonal. erkennen. Röntgendiagnose: Herztumor links, der sich in das vordere Mediastinum entwickelt. Charakter unbekannt. Therapie: Operation (Oberarzt Dozent Dr. Mörl; Chirurg. Univ. Klinik Leipzig). Etwa 7 cm lange und 4 cm breite Dermoidcyste, die dem li. Vorhof aufsaß und sich in das vordere Mediastinum entwickelte. Voller operativer Erfolg und Beschwerdefreiheit.

Abb. 12. Fall 5: Riesengroßer Herztumor, und zwar Teratom (s. Abb. 13). Operativ bestätigt.

Abb. 13. Fall 5: Die gezielte seitliche Thoraxaufnahme zeigt innerhalb des Herztumorschattens die Strukturen von 10—12 Zähnen, also Teratomnatur.

Abb. 14. Fall 5: Deutliche Wachstumszunahme innerhalb von 4 Jahren.

Fall 5 (Abb. 12, 13, 14): W. R. ♂ 48 Jahre. Klinisch starke Beklemmungsgefühle auf der Brust, besonders bei körperlichen Anstrengungen mit starker Kurzatmigkeit und geringer Zyanose. Objektiv perkutorisch starke Verbreiterung der Dämpfung besonders in Höhe des Gefäßbandes, und zwar etwa handbreit nach rechts vom Sternalrand, links bis fast zur seitlichen Brustwand reichend. Herztöne sind rein und leise. Blutdruck 150:90. Elektrokardiogramm: Niedervoltage, sonst o. B. Röntgenologisch: offenbar normal großes Herz, dem in den oberen Partien ein etwa mannskopfgroßer Tumor aufsitzt, der im mittleren und vorderen Mediastinum die Lungen zur Seite drängt. Links kleines Winkeltranssudat. Bei seitlicher Durchleuchtung bzw. Aufnahme sind innerhalb des Tumorschattens deutlich die Strukturen von etwa 12 Zähnen erkennbar. Röntgendiagnose: Riesengroßes Teratom des Herzens, das sich bis an die vordere und links auch an die seitliche Brustwand hin entwikkelt. Therapie: Operation wird vorgeschlagen, die Pat. vorerst ablehnt. Innerhalb von 4 Jahren nimmt das Teratom an Größe deutlich zu. Der Tumor nimmt jetzt die ganze linke und die halbe rechte Thoraxseite ein. Die mechanische Beeinträchtigung zwingt den Pat. jetzt bei starker Zyanose und Dekompensation zur Operation. Operation: Geheimrat Prof. Dr. Sauerbruch: Großes Teratom mit zahlreichen Zähnen, Haaren, bröckligen Massen und brauner Cystenflüssigkeit. Durch Komplikationen letaler Ausgang.

durch können gelegentlich weitere diagnostische Aufklärungen ermöglicht werden. Schließlich gehören die probatorische Röntgenbestrahlung und deren Rückwirkungen zu den diagnostischen Maßnahmen bei Herztumoren. Viele Fälle sind aber auch dann noch nicht röntgenologisch diagnostizierbar, weil u. U. keine erkennbaren Formveränderungen des Herzens bestehen, wie dies meist bei metastatischen Tumoren der Fall ist.

Die Differentialdiagnose von Herztumoren bereitet erfahrungsgemäß oft erhebliche Schwierigkeiten. Der Tumor muß in seiner Lagebeziehung, Größe, Form, Schattenintensität, Struktur, Konturierung, Begrenzung, Beeinflussung der Nachbarorgane wie Atelektase und dergl. und vor allem hinsichtlich seiner aktiven und passiven Bewegungsformen klar erfaßt werden. Die entsprechenden Durchleuchtungen in allen Durchmessern mit den dazu gehörigen Weich- und Hartstrahlaufnahmen, Kymogrammen und Schichtaufnahmen bringen hier die beste Klarheit. Eindeutige und für alle Fälle von Herztumoren gültige Richtlinien lassen sich bei der Variabilität der Tumoren je nach der Lage, Größe oder pathologisch-anatomischem Charakter nicht herausarbeiten. Die Herztumoren bewahren ihre Gestalt bei den Atemexkursionen und sitzen in über der Hälfte der Fälle im Gebiet des rechten Vorhofes. Gegen die Diagnose Herztumor muß eine große Zahl von in ihren Erscheinungsformen gleichartigen Verschattungen röntgenologisch differentialdiagnostisch abgegrenzt werden. Hierzu lassen sich folgende Richtlinien entwickeln.

1. Bei vorzugsweisem Sitz an der Herzspitze:

Herzwandaneurysma: Anamnese, EKG, meist Trauma oder Myokardinfarkt, Herz aortenkonfiguriert, Lieblingssitz an der Vorderwand des linken Ventrikels mehr nach der Spitze. Wird oft wegen der Kleinheit verkannt oder weil die aneurysmatische Ausbuchtung in den Abdominalschatten eintaucht, nicht gesehen. Wenn Aneurysmen thrombosiert oder fixiert sind, verhalten sie sich kymographisch negativ. Andererseits können Tumoren manchmal gut mitgeteilt pulsieren. Bei Aneurysmen sei man vorsichtig mit Valsalva oder Müllerschem Versuch.

Fettbürzel: An der Spitze lokalisiert mit charakteristischer Unterbrechungs- bzw. Aufhellungslinie.

Abgesackte perikardiale Ergüsse: Klinisch Entzündungszeichen und Anamnese.

2. Bei vorzugsweise linksseitigem Sitz:

Pulmonalaneurysma: Zeigt Pulsation, besonders gern nach Gravidität oder bei Lues, bei Valsalva-Erweiterung. Aufnahmen in allen Durchmessern und Oesophaguskontrastaufnahmen.

Offener Ductus Botalli: klinisch leicht auszuschließen.

Aneurysma der Aorta ascendens: Ausnahmsweise kann sich dieses nach medial, d. h. nach links entwickeln (eigene Beobachtung).

Aneurysma der Aorta descendens: Pulsation und Lage nach hinten.

Aneurysma der Coronararterien: Oft bei Lues, Sitz auch rechts.

3. Bei vorzugsweise rechtsseitigem Sitz:

Herztumoren finden sich bevorzugt im Gebiet des rechten Vorhofes. Aorta descendens dexter bei Lage- oder Entwicklungsanomalien der Aorta.

4. Bei Sitz an der Herzbasis:

Zwerchfelltumoren, die große Atemverschieblichkeit zeigen.

5. Bei Sitz im hinteren Mediastinum:

Einseitiger Wirbelabszeß: Klin. Entzündungszeichen.

Atypische Oesophagusdilatation: Breipassage.

6. Bei Sitz im Hilusgebiet und hinten:

Lobus accessorius posterior: Keine klinischen Zeichen, keine Pulsation, liegt der hinteren Thoraxwand an. (Fall Teschendorf).

7. Bei Sitz im vorderen Mediastinum und oben:

Thymushyperplasie und Thymustumor (eigene Beobachtung).

Struma substernalis: Prüfung durch Schluckakt.

Trachealcysten und Ganglioneurom.

8. Bei allseitigem Sitz:

Lymphogranulom: Gern polycyklisch begrenzt und andere bekannte klinische Zeichen.

Hilustumoren: Reagieren oft gut auf probatorische Röntgenbestrahlung.

Lymphosarkom: Zeigt gern Temperaturerhöhungen auf Bestrahlungsreiz.

Mediastinaltumoren: Gleichfalls probatorische Röntgenbestrahlung, ferner Lungenatelektase, unscharfe Begrenzungen mit Mediastinalverschiebungen.

Entzündlich-schwielige Herzbeuteldivertikel: Anamnese und meist entsprechende Herzvergrößerung.

Perikarddivertikel: Kleine Pulsationen, seltener Narbengewebe, z. T. systolisch expansiv, besonders auch nach Stich- und Schußverletzungen. Atemabhängige Formveränderungen, d. h. Verlängerung im Inspirium und Verbreiterung im Exspirium (Janssonsches Symptom).

Perikardtumor: Unter Umständen auf Schichtaufnahme gut erkennbar, ferner Ausdehnung in die Breite und vielleicht Aufhellungslinie zwischen Herz und Tumor.

Aneurysma der Aorta: Nach Aßmann u. U. multipel: Wandverkalkungen, Pulsdifferenzen, Eigenpulsation, Wassermann.

Angiosarkome: Unter Umständen mit systolisch-expansiven Pulsationen.

Dermoide bzw. Teratome: Knochen und Zähne erkennbar (eigener Fall 5).

Diffuse Rhabdomyamatose: Uncharakteristische Vergrößerung des Herzens z. T. angeboren mit tuberöser Hirnsklerose (Chiari).

Multiple knotige Myokardtuberkulose: Lungenbeteiligung u. a. klinische Daten (eig. Beobachtung).

Pleurasarkom: Besonders von der Mediastinalpleura ausgehend.

Auf Queraufnahmen zum Teil abgrenzbar. (Fall Pokrowski u. Rosenblatt).

Lungensarkome, die sich von medial her zu entwickeln beginnen.

Echinococcus und multilokuläre Cysticerken: Antigenreaktion, Eosinophilie.

Luetisches Gumma: Wassermannsche Reaktion.

Nur nach restlos gesicherter Diagnose ist der Therapieplan für den Einzelfall aufzustellen. Sind die Herztumoren klein und machen keine subjektiven Beschwerden und zeigen auch bei längerer Kontrolle kein Größenwachstum, so handelt es sich sicher um benigne Tumoren, u. U. cystischer Natur, die an sich keinerlei Behandlung bedürfen (z. B. Fall 1 und Fall 3). In anderen Fällen wird man immer vorsichtig eine Probebestrahlung versuchen und die Strahlenempfindlichkeit bzw. Strahlenreaktion abwarten. Wichtig ist es vor allem, die geeigneten Fälle für die Operation auszuwählen, die sich bei der heutigen Technik als vielfach erfolgreich (z. B. unser Fall 4) erwiesen hat. Jedenfalls ist bei wachsenden Tumoren die Operation so früh als möglich zu erstreben. Die Anwendung chemotherapeutischer Carcinocolytica dürfte bei den besonderen Bedingungen der Herztumoren zunächst kaum Aussicht auf Erfolg haben.

Zusammenfassung

An Hand von 5 Fällen von Herztumoren werden die klinische und röntgenologische Diagnostik mit besonderer Berücksichtigung der röntgenologischen Differentialdiagnose besprochen und die Therapie erörtert.

Summary

Five cases of heart tumors are presented and the clinical and roentgenological points are discussed with special reference to the differential diagnosis as well as to the treatment. (*F. H.*)

Résumé

A l'aide de 5 cas de tumeurs du coeur, le Dr. H. Francke analyse le diagnostic clinique et radiologique ainsi que le traitement. Le diagnostic différentiel est étudié plus spécialement. (*R. L.*)

Resumen

A mano de 5 casos de tumores cardíacos se refiere la terapéutica y el diagnóstico clínico y radiológico con consideración especial del diagnóstico diferencial röntgenológico. (*F. A.*)

Schrifttum

Aßmann, H.: Die klin. Röntgendiagnostik der inn. Erkrankg., Vogel, Berlin, 1934. — Bratkowski, E.: Polskie Arch. Med. Wewm. 2 [1931]: 9. — Bürger, M.: Verh. Dtsch. Ges. inn. Med. [1925]: 282. — Fetzer, H.: Ergebn. inn. Med. 45 [1933]: 485. — Holzmann, M.: Schinz-Baensch-Friedl Lehrbuch d. Rö.-Diagnost. Thieme, Leipzig 1939. — Kienle, F.: Vergleichende Herzdiagnostik. Thieme Leipzig 1948. — Jansson, G.: Acta radiol. (Schweden) 12 [1931]: 50. — Lenk: Die Röntgendiagnostik der intrathor. Tumoren. 1929, Wien, Springer. — Leriche, R. u. Bauer, R.: Arch. Mal. Coeus. 23 [1930]:645. — Popp: Fortschr. Röntgenstr. 46 [1932]: 23. — Ribbert: Henke-Lubarsch Handb. spez. path.-anat. u. hist. Bd. 1924. Springer, Berlin. — Verynolle, M. J.: Arch. Arg. de Pediatr. 1 [1930]: 267. — Zdansky, E.: Röntgendiagn. d. Herz. u. d. groß. Gefäße. Springer, Berlin 1930.

Aus der Kinderheilstätte Wangen im Allgäu.

(Direktor: Prof. Dr. H. Brügger)

Die topographische Darstellung des Bronchalbaumes nach dem Röntgenbild

Von **Paul Ch. Schmid**

Mit 17 Abbildungen

Bis vor kurzem genügte es, den Sitz von Lungenerkrankungen in den einzelnen Lappen zu bestimmen. Im Verlauf des letzten Jahrzehnts ist man infolge der systematischen Verfeinerung der Röntgendiagnostik zu der Erkenntnis gekommen, daß die lobären Prozesse gegenüber dem Befallensein einzelner Lappenabschnitte in den Hintergrund treten. Es fiel dabei auf, daß gewisse Lappenabschnitte gehäuft und in typischer Form erkranken. Wir verfolgten diese Erscheinungen am Bild der kindlichen Tuberkulose und erkannten, daß Lappenatelektasen seltener sind als Atelektasen einzelner Lappenabschnitte. Auch diese Teilatelektasen sind ausgelöst durch Verschluß des zugehörigen Bronchalastes (Brügger). Ergänzt wurden unsere, zunächst bei der Tuberkulose gesammelten Erfahrungen durch das Studium anderer Lungenerkrankungen, besonders der Bronchektasen. Diese lassen eine Abhängigkeit von den Bronchalästen bestimmter Lungenabschnitte deutlich erkennen.

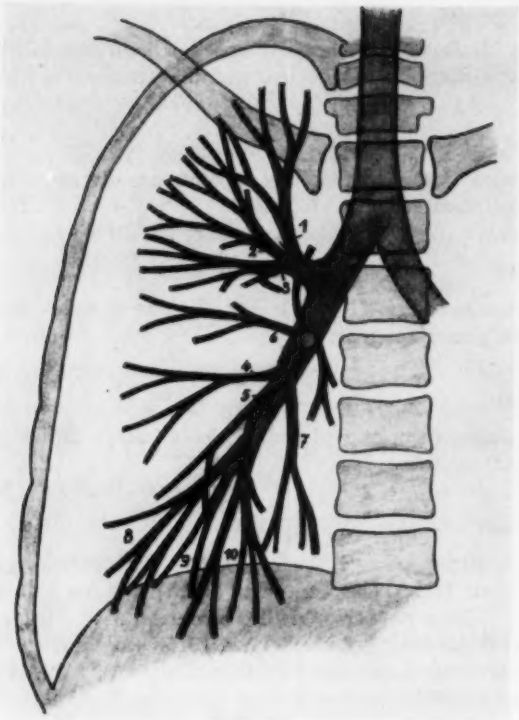

Abb. 1.

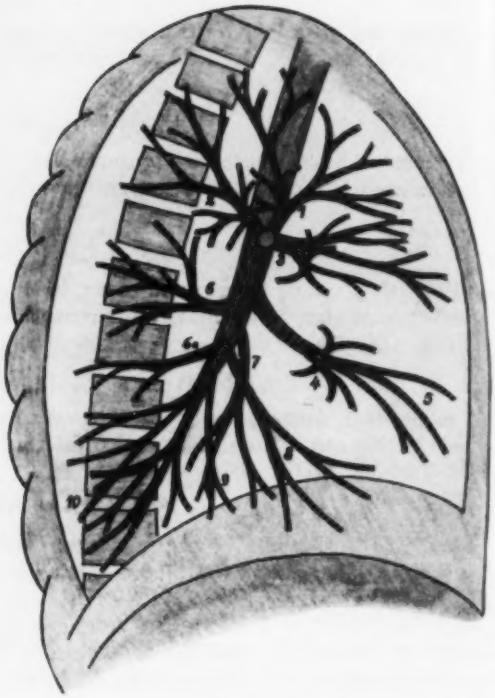

Abb. 2.

Abb. 1 u. 2. Bronchalbaum der rechten Lunge im Sagittal- und Frontalbild. Beschreibung siehe Text.

1 = apikaler 2 = dorsaler 3 = pektoraler	Ast 1. Ordnung des OL.-Bronchus
4 = lateraler 5 = medialer	Ast 1. Ordnung des ML.-Bronchus
6 = apikaler 6a = subapikaler 7 = kardialer 8 = ventraler 9 = axillarer (lateraler) 10 = dorsaler	Ast 1. Ordnung des UL.-Bronchus

Die systematische Unterteilung der Lungenlappen in ihre von der Bronchal- und Gefäßverzweigung abhängigen Segmente ist für die klinische Arbeit eine dringende Notwendigkeit geworden. Die Bedeutung des Bronchalbaumes und die genaue Kenntnis seiner größeren Äste rückt dabei sowohl in pathogenetischer als auch in diagnostischer und therapeutischer Hinsicht immer mehr in den Vordergrund. Eine exakte Diagnostik und genaue Lokalisierung verschiedener Lungenerkrankungen ist Voraussetzung für ein operatives Angehen und Entfernen einzelner Lungen- oder Lappenabschnitte unter weitgehender Schonung von gesundem Lungengewebe. Bevor jedoch auf die klinische Bedeutung dieser Segmenteinteilung näher eingegangen wird, soll in dieser Arbeit die topographische Darstellung des Bronchalbaumes mit seinen Verzweigungen wiedergegeben werden, und zwar so, wie dieser sich im Röntgenbild bei Kontrastfüllung projiziert.

In den Lehrbüchern der Anatomie findet man meist unvollständige und ungenaue Beschreibungen. Sobald die Lappenbronchen in das Lungengewebe eintreten und sich verzweigen, hört gewöhnlich eine klare Vorstellung der Bronchalverzweigung auf. Man unterscheidet höchstens noch dorsale und ventrale Äste. Vielfach findet man Bezeichnungen wie eparterieller und hyparterieller Bronchus.

Auch ist die Nomenklatur der einzelnen Bronchaläste und der zugehörigen Lungensegmente sehr verschieden, z. T. widersprechend und oft unbrauchbar. Von bereits vorhandenen Darstel-

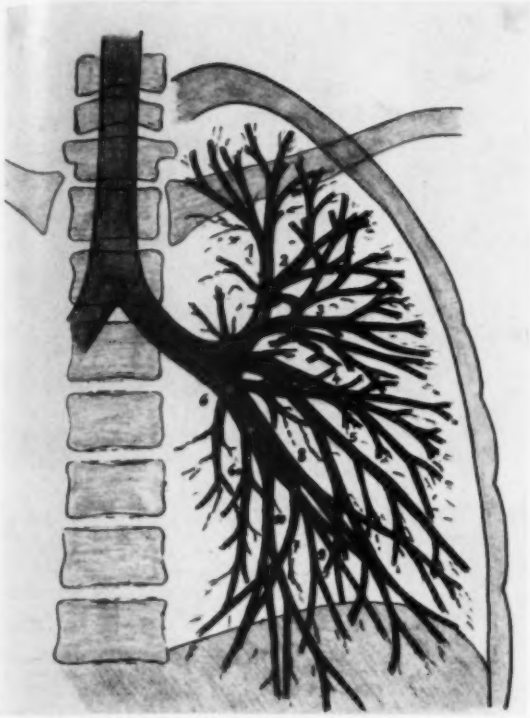

Abb. 3.

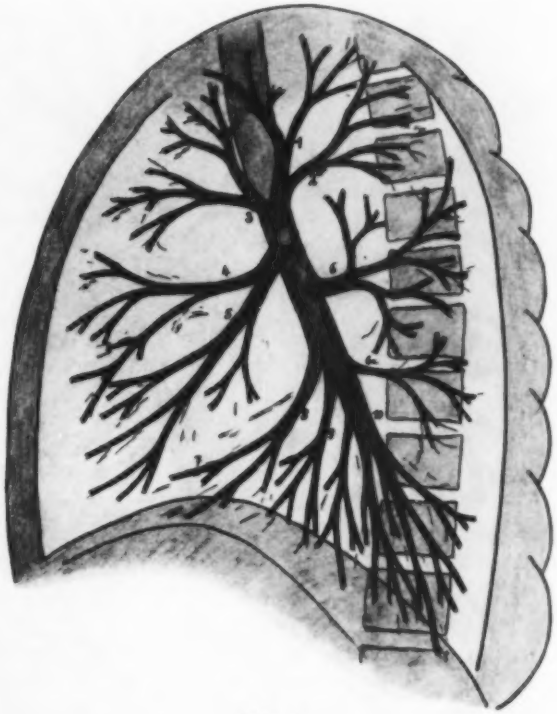

Abb. 4.

Abb. 3 und 4. Bronchalbaum der linken Lunge im Sagittal- und Frontalbild. Beschreibung siehe Text.

1 = apikaler 2 = dorsaler 3 = pektoraler	Ast des OL.-Bronchus
4 = superiorer 5 = inferiorer	Ast des Lingulabronchus
6 = apikaler 6a = subapikaler 7 = kardialer 8 = ventraler 9 = axillarer (lateraler) 10 = dorsaler	Ast des UL.-Bronchus

lungen des Bronchalbaumes, die nach verschiedenen Methoden gewonnen wurden, seien erwähnt die Beschreibungen von Aeby (1880). Er unterscheidet nur ventrale und dorsale Äste. Ewart brachte (1889) eine fast vollständige Beschreibung des Bronchalbaumes. Die Metallausgüsse von Birch-Hirschfeld sind in verschiedenen Veröffentlichungen, auch im ausländischen Schrifttum, als Grundlage wiederzuerkennen. Weiter sind zu nennen die Darstellungen des Bronchalbaumes nach Hasse (1892) und später die Korrosionspräparate des Bronchal- und Gefäßbaumes der Lunge von Orsós.

Von neueren Beschreibungen des Bronchalbaumes sind zu nennen: Felix (1928), Kramer und Glaß (1932), Nelson (1934), Lucien, Grandgérard und Weber (1935), Herrnheiser (1936), Huizinga (1938), Neil, Gilmour und Gwynne (1939), Foster-Carter (1942) und Boyden (1949). Eine gute Darstellung des Bronchalbaumes und der Lungensegmente brachte Brock (1942—44). Kurze schematische Wiedergaben finden sich bei Schinz, Baensch und Friedl (1939), bei Esser und Zuidema.

Unter Zugrundelegung und durch Vergleich dieser verschiedenen Darstellungen des Bronchalbaumes wurden unsere Vorstellungen ergänzt durch etwa 300 eigene Bronchogramme. Als summarisches Ergebnis und unter Berücksichtigung der häufig vorkommenden Variationen haben wir einen Typ des Bronchalbaumes herausgearbeitet, der als durchschnittlich angesehen

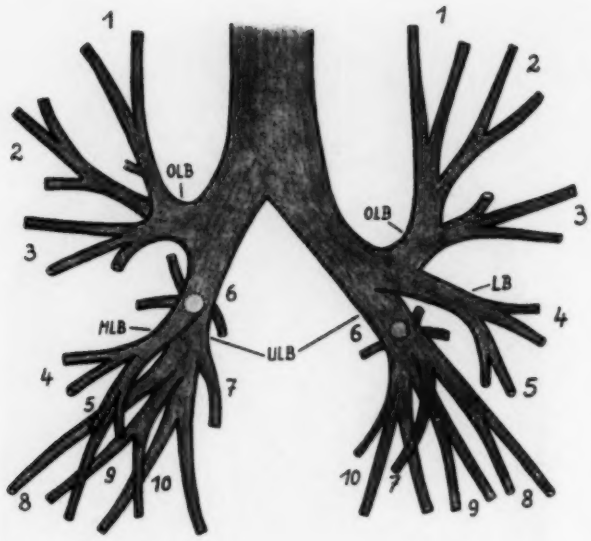

Abb. 5.

Schematische Darstellung des Bronchalbaumes nach dem sagittalen Röntgenbild. Erläuterung siehe Text.

rechts: 1 = apikaler, 2 = dorsaler, 3 = pektoraler } OLB. links

4 = lateraler, 5 = medialer } MLB.

4 = superiorer, 5 = inferiorer } LB.

6 = apikaler, 7 = kardialer, 8 = ventraler, 9 = axillarer, 10 = dorsaler } ULB.

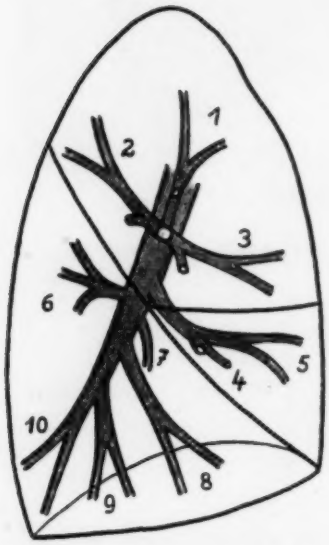

Abb. 6. Schematische Darstellung des Bronchalbaumes nach dem frontalen Röntgenbild der rechten Lunge. (Erläuterung der Ziffern siehe Abb. 1—5.)

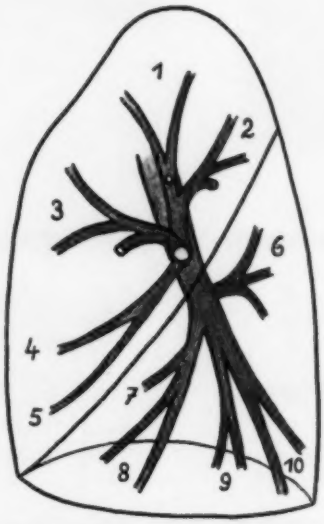

Abb. 7. Schematische Darstellung des Bronchalbaumes nach dem frontalen Röntgenbild der linken Lunge. (Erläuterung der Ziffern siehe Abb. 1—5.)

werden kann. Dieser ist in den Abbildungen 1—4 dargestellt. Die Abbildungen 5—7 zeigen dieselben Verhältnisse in vereinfachter, schematisierter Form. Dazu haben wir einen plastischen Bronchalbaum konstruiert, der von der Firma Ulrich in Ulm herausgebracht wird (siehe Abbildung 8a bis e).

Am wichtigsten sind für uns die ersten Verzweigungen der Lappenbronchen, die Äste erster Ordnung. Auf die weiteren Verzweigungen, die Äste zweiter Ordnung, wird kurz eingegangen, soweit sie von Bedeutung sind. Bei der Nomenklatur haben wir die in der Literatur für unsere Erfordernisse günstigsten Bezeichnungen herausgegriffen. Die einzelnen Äste erster Ordnung haben wir in Anlehnung an Boyden, Brock, Huizinga, Esser usw. mit Zahlen versehen, mit welchen sie vor allem auf Röntgenbildern und Skizzen leichter, deutlicher und schneller bezeichnet und erkannt werden können.

I. Der rechte Oberlappenbronchus (OLB)

Der rechte OLB verläßt normalerweise den rechten Hauptbronchus unter einem Winkel von annähernd 90° (Abb. 1, 5 und 8). Bei schrumpfenden Prozessen oder Atelektasen im Mittellappen (ML) oder Unterlappen (UL) ist dieser Winkel bedeutend kleiner (Abb. 9), da der OL sich kompensatorisch nach unten ausdehnt; sein Hauptstamm zeigt dann mehr nach unten, seine Äste sind weit gespreizt. Bei schrumpfenden Prozessen im OL ist dieser Winkel umgekehrt

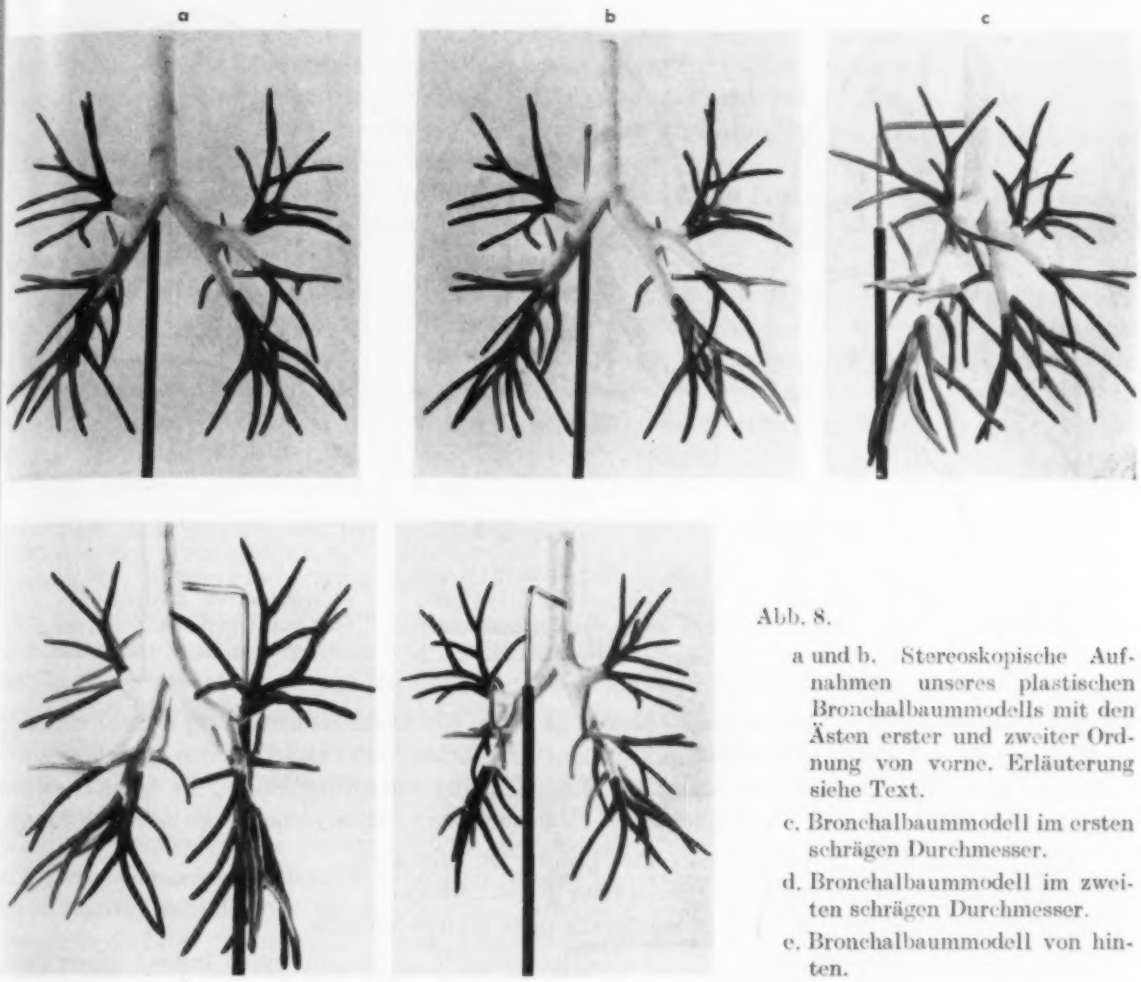

Abb. 8.

a und b. Stereoskopische Aufnahmen unseres plastischen Bronchalbaummodells mit den Ästen erster und zweiter Ordnung von vorne. Erläuterung siehe Text.

c. Bronchalbaummodell im ersten schrägen Durchmesser.

d. Bronchalbaummodell im zweiten schrägen Durchmesser.

e. Bronchalbaummodell von hinten.

Abb. 9. Spitzwinkliger Abgang des rechten Oberlappenbronchus vom rechten Hauptbronchus bei schrumpfendem oder atelektatischem ML.- oder UL.-Prozeß. Der OL.-Stammbronchus geht nach unten, die Äste des OL.-Bronchus sind stark gespreizt (1, 2 und 3).

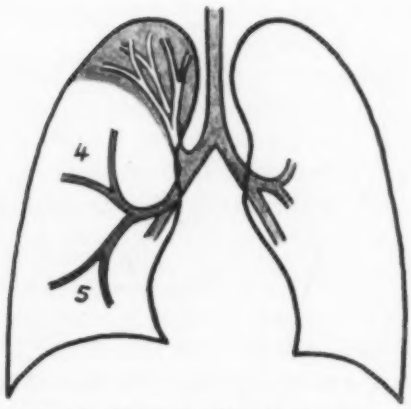

Abb. 10. Stumpfwinkliger Abgang des rechten Oberlappenbronchus vom rechten Hauptbronchus bei schrumpfendem oder atelektatischem OL.-Prozeß. Der OL.-Stammbronchus geht steil nach oben, seine Äste liegen eng aneinander. Die Äste des ML.-Bronchus (4 und 5) sind stark gespreizt.

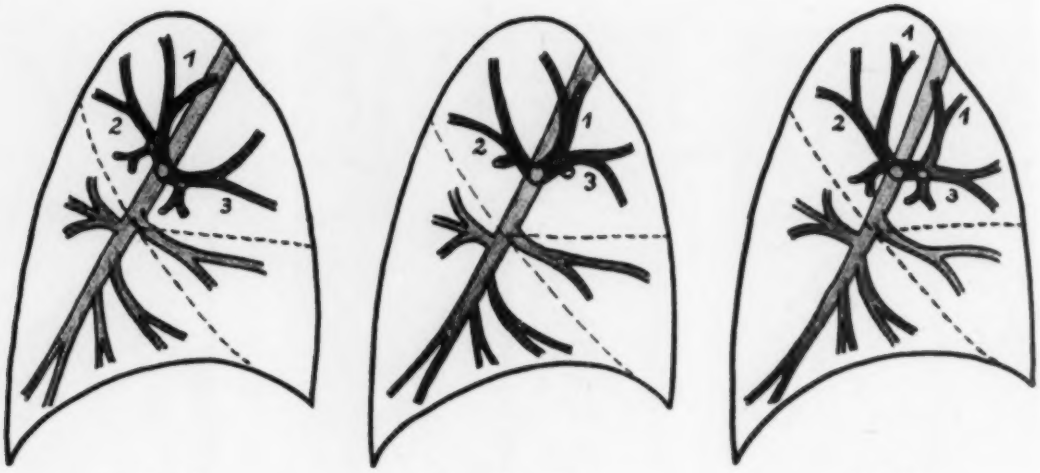

Abb. 11. Abb. 12. Abb. 13.

Abb. 11—13. Häufigere Variationen in der Verzweigung des rechten OL.-Bronchus im Frontalbild.

Abb. 11. Der apikale (1) und der dorsale Ast (2) entspringen aus einem gemeinsamen Stamm.

Abb. 12. Der apikale (1) und der pektorale Ast (3) entspringen aus einem gemeinsamen Stamm.

Abb. 13. Der apikale Ast (1) entspringt mit 2 Ästen; der eine aus dem dorsalen (2), der andere aus dem pektoralen Ast (3).

größer, da der Hauptbronchus steil nach oben geht (Abb. 10). Diese Beobachtung ist sehr wichtig: sie kann manchmal als einziges Symptom auf einen vorhandenen oder abgelaufenen schrumpfenden oder atelektatischen Prozeß hinweisen. Die Richtung des Hauptbronchus geht normalerweise nach lateral und leicht nach oben. Nach etwa 1—2 cm teilt er sich in seine 3 Äste erster Ordnung:

1. Apikaler Ast, (Bronchus (B.) oder Ramus (R.) apicalis.
2. Dorsaler Ast, B. oder R. dorsalis oder dorso-lateralis.
3. Pektoraler Ast, B. oder R. pectoralis oder ventro-lateralis.

Der apikale Ast (1) geht nach oben mit einer leichten Neigung nach lateral. Nach etwa 1 cm gibt er einen lateralen (axillaren) Ast zweiter Ordnung ab (R. lateralis oder axillaris); kurz danach teilt er sich in einen vorderen und einen hinteren Ast (R. anterior und R. posterior). Siehe Abb. 5, 6 und 8.

Der dorsale Ast (2) wird in der Literatur auch subapikaler oder posteriorer oder postero-lateraler oder paravertebraler Ast genannt. Er geht nach hinten, lateralwärts und leicht nach oben. Etwa 1 cm hinter seinem Ursprung gibt er einen wichtigen lateralen (axillaren) Ast ab. Bald danach teilt er sich in einen oberen und einen unteren Ast (R. superior und R. inferior).

Der pektorale Ast (3), in der Literatur auch anteriorer oder antero-lateraler oder ventro-lateraler Ast genannt, geht nach vorne, lateralwärts und etwas nach unten. Nach kurzer variabler Strecke teilt er sich in einen vorderen (R. anterior) und einen wichtigen lateralen Ast (R. lateralis oder axillaris).

Häufige Variationen in der Anordnung dieser drei Äste des rechten OLB.

Der apikale und dorsale Ast können nach Abzweigung des pektoralen Astes aus einem gemeinsamen kurzen Stamm entspringen (Abb. 11). Diese Anordnung ist im linken OL als normal und typisch anzusehen. Auch der apikale und pektorale Ast können, wenn auch weniger häufig, aus einem gemeinsamen Stamm entspringen (Abb. 12). Es kommt auch vor, daß sich der apikale Ast aus je einem Nebenast des dorsalen und pektoralen Astes zusammensetzt (Abb. 13).

Gelegentlich kann ein Ast des OLB aberrieren. So kann der apikale Ast seitlich aus der Trachea entspringen, kurz vor der großen Bifurkation. Die Verteilung innerhalb des Lappens kann dabei vollkommen normal sein (Brock).

Der pektorale Ast kann aus dem MLB entspringen. Diese Anordnung ist links nicht ungewöhnlich, wenn der pektorale Ast aus dem Lingulabronchus (LB) entspringt. Häufig findet man einen Größenaustausch der vorderen Äste des apikalen und pektoralen Bronchus, am häufigsten so, daß der pektorale Anteil überwiegt. Diese Variation ist wichtig für die Beurteilung der Lokalisation eines krankhaften Prozesses in diesem Abschnitt.

Dem dorsalen Ast kommt wohl die größte Bedeutung zu im OL. Er versorgt ein Gebiet, das am häufigsten von krankhaften Veränderungen befallen wird, z. B. von Pneumonie, Lungenabszeß und Tuberkulose.

Die Aufteilung des OLB wird in der Literatur verschieden beschrieben. So erwähnt z. B. Nelson (1934) den dorsalen Ast nicht. Bei ihm besteht der OLB aus einem apikalen, pektoralen und axillaren Ast. Der letztere verlaufe direkt nach lateral, um ein primäres bronchopulmonales Segment in der Axilla zu versorgen, während der dorsale Abschnitt des OL vom apikalen Ast versorgt würde. Neil, Gilmour und Gwynne (1939) beschreiben 4 Bronchen 1. Ordnung des OL: einen apikalen, pektoralen, dorsalen und einen axillaren.

Die Annahme eines axillaren Astes 1. Ordnung stammt von Bronchogrammen, die allein für eine genaue Einteilung oft nicht ausreichend sind. Auf seitlichen Bronchogrammen sieht man mitten in der Abgangsstelle der drei Äste des OLB ein großes helles Oval. Dieses wird als im Querschnitt getroffener axillarer Ast gedeutet, der vom Ende her gesehen wird. Dieses Oval ist aber viel größer, als dem Durchmesser eines solchen Astes entspricht. Es stellt den orthograd im Durchschnitt getroffenen OL-Stammbronchus dar. Es gibt keinen axillaren Ast erster Ordnung im OL. Auch wenn der laterale (axillare) Ast (2. Ordnung) des pektoralen oder des dorsalen Bronchus ungewöhnlich groß ist, darf dies nicht irreführen (Brock). Die axillaren Äste (2. Ordnung) des pektoralen und des dorsalen Bronchus versorgen aber ein so wichtiges Gebiet, daß wir am besten, wie es meist auch in der Literatur geschieht, eine eigene Bezeichnung dafür beibehalten und es das „axillare Gebiet" nennen. Es gibt also kein primäres „axillares Segment". Typischerweise tragen beide Äste annähernd zu gleichen Teilen an der Bildung des axillaren Gebietes bei. Es können sich aber auch beide in ihren Anteilen an diesem Gebiet gegeneinander verschieben, und zwar bis etwa zum Verhältnis 90:10. Es gibt sogar Fälle, wo der eine Ast das axillare Gebiet vollständig einnimmt und der Anteil des anderen gar nicht gefunden wird. Trotzdem ist auch dieser große axillare Ast keine Abzweigung 1. Ordnung des OLB (Brock).

Nach Schinz, Baensch und Friedl hat der OLB 4 Äste erster Ordnung, und zwar einen Ramus apicalis, einen R. anterior, einen R. axillaris und einen R. paravertebralis. Huizinga nimmt auch nur 3 Äste an und nennt sie apikal, dorsal und pektoral. Zuidema nennt sie R. apicalis, R. dorso-lateralis und R. ventro-lateralis. Diese Bezeichnungen sind wohl topographisch genauer, doch scheinen uns die von Huizinga vorgeschlagenen kürzeren Bezeichnungen für den praktischen Gebrauch geeigneter.

II. Der Mittellappenbronchus (MLB)

Der MLB entspringt bei sagittaler Ansicht vom rechten Hauptbronchus etwa 3 cm unterhalb des rechten OL-Stammbronchus. Er geht nach vorne und unten und ist im sagittalen Röntgenbild anfangs vom ULB überlagert. Bei seitlicher Betrachtung sieht man ihn eine kurze Strecke zusammen mit dem ULB verlaufen, dann wendet er sich mit zunehmender Richtung nach vorne von ihm ab. Nach etwa 2 cm teilt sich sein Stamm in 2 Äste: einen lateralen (4) und einen medialen (5). Der laterale Ast entspricht dem oberen Lingulaast (4) der linken Lunge, der mediale ML-Ast dem unteren Lingulaast (5). Dieser Unterschied kommt dadurch zustande, daß entwicklungsgeschichtlich der MLB eine leichte Achsendrehung entgegen dem Uhrzeiger gemacht hat. Der laterale Ast des MLB nimmt eine ausgesprochene Richtung nach lateral mit einer leichten Neigung nach unten vorne. Der mediale Ast geht nach vorne und unten mit einer leichten lateral-konvexen Biegung, welche der rechten Herzseite parallel verläuft. Bei seitlicher Betrachtung geht er etwa parallel dem pektoralen Ast des OLB. Wenn der ML atelektatisch oder ge-

schrumpft ist, können beide Äste sehr nahe beisammenliegen; der Winkel zwischen beiden Ästen ist dann nicht viel größer als 10°. Andererseits, wenn das Gebiet des ML groß ist, z. B. bei Überblähung, wenn der OL geschrumpft oder atelektatisch ist, geht der laterale Ast unter einem großen Winkel ab. Siehe Abb. 10.

Meist auf derselben Höhe, manchmal ein klein wenig tiefer, entspringt dem MLB gegenüber, genau auf der dorsalen Seite des Hauptbronchus, der apikale Ast des ULB. Dieser wichtige Ast wird unten beim ULB besprochen. Hier soll nur seine besondere Beziehung zum MLB hervorgehoben werden.

Jeder der beiden Äste des MLB kann variable Zweige haben. Für den medialen Ast ist typisch, daß er einen Nebenast nach unten abgibt. Dieser verläuft schräg nach vorne, unterhalb des medialen Astes, in den vorderen Rezessus. Bei seitlicher Betrachtung kann der laterale Ast etwas höher oder tiefer als der mediale Ast liegen.

Die Lage des MLB und seiner Äste ist wichtig für die Entstehung verschiedener Erkrankungen. Einmal liegt er ziemlich in der Schußrichtung für eingeatmetes Material, eine anatomische Tatsache, die meist zu wenig Beachtung findet. Des weiteren ist der MLB gegen Lymphknotenvergrößerungen sehr anfällig. Er liegt in der Lymphabflußbahn des rechten UL und ist von Lymphknoten rings umgeben. Wenn der normalerweise sehr spitze Winkel zwischen MLB und Hauptbronchus größer wird, so ist diese Erscheinung auf eine Lymphknotenvergrößerung innerhalb dieses Winkels sehr verdächtig. Andere Lymphknoten liegen über dem MLB. Diese Anordnung der Lymphknoten um den MLB herum setzt diesen der Gefahr aus, daß er bei deren Erkrankung und Vergrößerung komprimiert wird, was wir an der kindlichen Lunge häufig beobachten. Wenn diese Kompression lange dauert, können bleibende bronchektatische Veränderungen im ML entstehen. Ein verkäster Lymphknoten, welcher der Bronchuswand anhaftet, kann durch diese hindurchbrechen und seinen Inhalt in das Bronchuslumen entleeren. Es entstehen schwere Dauerschäden mit vollständigen Verschlüssen und Strikturen des Bronchus.

Charakteristischerweise liegt die Bronchostenose oder der Bronchusverschluß, der daraus resultiert, etwa 0,5 bis 2 cm vom Abgang des MLB entfernt, oder es wird nur einer seiner Äste befallen. Ein Bronchuskarzinom verschließt den Bronchus gewöhnlich vollständig bis zu seiner Anfangsstelle (Brock).

III. Der rechte Unterlappenbronchus (ULB)

Der rechte ULB bildet die Fortsetzung und Verlängerung des rechten Hauptbronchus. Er verläuft nach unten, lateral und dorsal. Er teilt sich in 5 Äste erster Ordnung:

1. apikaler Ast des ULB (6), B. oder R. apicalis oder dorsalis sup.
2. kardialer Ast des ULB (7), B. oder R. cardialis oder cardiacus.
3. ventraler Ast des ULB (8), B. oder R. ventro-basalis.
4. axillarer Ast des ULB (9), B. oder R. axillo-basalis oder basalis lateralis (axillaris).
5. dorsaler Ast des ULB (10), B. oder R. dorso-basalis.

Der apikale UL-Ast (6) entspringt etwa auf derselben Höhe wie der MLB, meist ein klein wenig tiefer und diesem fast gegenüber, also von der Dorsalseite des ULB. Liegt der Patient auf dem Rücken, so zeigt seine Öffnung genau nach unten. Diese Anordnung ist von großer Bedeutung für die Entstehung von bronchogenen Infekten in dem entsprechenden Gebiet. Der kurze Stamm teilt sich nach etwa 1 cm in drei Äste mit charakteristischer triradiärer Form. Der obere Ast (R. superior) geht nach oben und hinten und versorgt die UL-Spitze; der untere Ast (R. inferior) behält etwa die Richtung des Stammes bei mit einer Neigung nach medial und unten; der laterale Ast (R. lateralis) geht ziemlich genau nach lateral. Siehe Abbildung 1, 2, 5, 6, 8. Der apikale UL-Ast ist am deutlichsten zu sehen auf seitlichen Bronchogrammen (Abb. 2 u. 6). Im sagittalen Bild ist er meist verdeckt durch die vielen Überschneidungen der ML- und UL-Äste. Man sieht aber seinen orthograd im Durchschnitt getroffenen Stamm meist als helles Oval in Höhe des Abgangs des MLB (Abb. 1, 5 u. 8). Etwa 1 bis 2 cm unterhalb des apikalen UL-Astes

kann ein subapikaler Ast entspringen (6a in Abb. 2). Er ist nicht immer vorhanden. Entspringt er noch tiefer, so gehört er meist als Nebenast dem dorsalen ULB an.

Ungefähr 1 cm unterhalb des apikalen Astes geht nach medial der kardiale Bronchus (7) ab. Er verläuft nach unten und etwas nach vorne mit einer leichten Neigung nach medial. Er teilt sich in einen vorderen und einen hinteren Ast. Sein Stamm hat eine sehr charakteristische Form, die im Bronchogramm leicht zu erkennen ist. Er macht einen nach vorn und medial konvexen Bogen (Abb. 5, 6 u. 8).

Der UL-Stammbronchus teit sich etwa 2 cm unterhalb des apikalen Astes in seine drei basalen Äste: den ventralen, axillaren (lateralen) und den dorsalen Ast (erster Ordnung). Sie stellen die Hauptendigungen des ULB dar und entspringen so eng beisammen, daß es scheint, als ob sie eine Trifurkation bilden würden. Sie entspringen jedoch kurz hintereinander. Als erster geht der ventrale basale Ast (8) ab. Er entspringt vorne seitlich aus dem UL-Stammbronchus und geht nach unten, vorne und lateral. Er teilt sich in mehrere Äste auf. Der axillare (laterale) basale Ast (9) entspringt ebenfalls vorne seitlich. Er ist etwas kleiner als der ventrale basale Ast und geht nach lateral unten. Der dorsale basale Ast (10) bildet die eigentliche Fortsetzung des UL-Stammbronchus und behält dessen Richtung bei. Er geht nach unten, hinten und etwas nach lateral. Der axillare basale Ast erscheint oft nur als ein Ast dieses dorsalen Bronchus. Er ist der größte der drei basalen Bronchen und reicht mit seinen Ästen tief in den hinteren Rezessus hinunter. Jeder der drei basalen Bronchen kann kurz nach seinem Ursprung einen oder mehrere laterale Äste abgeben.

In der Literatur sind die Bezeichnungen für die UL-Bronchen verschieden. Nach Schinz, Baensch und Friedl werden sie apikal (6), mediastinal oder kardial (7), antero-lateral (8), postero-lateral (9) und paravertebral (10) genannt. Brock nennt sie apikal, kardial, anterior-basal, mittel-basal, posterior-basal. Benson und Boyden nennen sie superior, medial-basal, anterior-basal, lateral-basal und posterior-basal. Jackson und Huber haben die Bezeichnungen Superior, Medial Basal, Anterior Basal, Lateral Basal und Posterior Basal gewählt. Esser nennt sie apikal, ventral, lateral und medio-dorsal. Huizinga schlägt vor: erster dorsaler (6), kardialer (7), anterobasaler (8), laterobasaler (9) und posterobasaler Bronchus (10). Zuidema nennt sie R. dorsalis (6), R. cardiacus (7), R. basalis ventralis (8), R. basalis lateralis (9) und R. basalis dorsalis (10).

IV. Der linke Oberlappenbronchus (OLB)

Während der rechte OLB als seitlicher Sproß aus dem rechten Hauptbronchus entspringt, geht der linke OLB zusammen mit dem linken ULB aus einer Bifurkation des linken Hauptbronchus hervor. Diese Bifurkation liegt etwa 4 bis 5 cm unterhalb der großen Bifurkation der Trachea und etwa 2,5 cm tiefer als der Abgang des rechten OLB vom rechten Hauptbronchus. Der linke OLB teilt sich etwa nach 1 bis 2 cm in einen oberen und einen unteren Ast (Lingula-B.). Letzterer entspricht dem MLB rechts. Die beiden Äste divergieren rasch, der eine aufwärts, der andere abwärts (Abb. 3 u. 5). Der aufsteigende Ast, welcher den eigentlichen OLB im engeren Sinne darstellt, biegt nach oben um und teilt sich nach etwa 1 cm in seine drei Äste auf. Diese drei Äste des eigentlichen OLB entspringen nicht gemeinsam als Trifurkation wie rechts, sondern bilden zwei hintereinanderliegende Bifurkationen. Wir sehen, daß auf der linken Seite die Bifurkationen vorherrschen. Der pektorale Ast entspringt als erster. Gelegentlich kommt diese Anordnung als Variation auch rechts vor. Im übrigen sind die Bezeichnungen und Bezifferungen dieselben wie rechts.

Der pektorale Ast (3) ist der größte. Er entspringt etwa 1 cm nach der Bifurkation des OLB mit dem Lingulabronchus. Gelegentlich kann er auch aus dem Stamm des Lingulabronchus entspringen. Er verläuft nach vorne, etwas nach oben (Unterschied zu rechts!) mit einer leichten Neigung nach lateral. Wie rechts gibt er nach etwa 1 cm einen wichtigen axillaren Ast ab, der sich wieder in mehrere Äste aufteilt. Der Stamm des pektoralen Astes geht nach vorne weiter

und teilt sich in einen oberen und unteren Ast (Abb. 4, 5 u. 7). Der apikale Ast (1) entspringt aus einem etwa 1 cm langen gemeinsamen Stamm mit dem dorsalen Ast. Er geht nach oben mit einer leichten Neigung nach vorne und endet in einen vorderen und einen hinteren Ast, R. anterior und R. posterior. Ein axillarer Ast kann vom Hauptast oder vom vorderen Ast entspringen. Der dorsale Ast (2) scheint durch seine geringere Größe und durch seine Richtungsänderung dem apikalen Ast untergeordnet zu sein. Er geht nach oben und hinten mit einer leichten Neigung nach lateral. Er gibt wie rechts einen axillaren Ast ab. Dieser geht nach lateral oder nach lateral und dorsal. Der Stamm endet in zwei posterioren Ästen. Gelegentlich entspringt sein axillarer Ast aus dem apiko-dorsalen Stamm (vor der Teilung).

Der Lingulabronchus (LB) entspricht dem MLB rechts, entspringt aber nicht wie jener aus dem Stammbronchus, sondern aus einem gemeinsamen Stamm mit dem linken OLB. Er geht nach unten, vorne und etwas nach lateral. Nach etwa 1 bis 2 cm teilt er sich in einen oberen (4) und einen unteren Ast (5). Unterschied zum ML rechts! Nach Brock kann gelegentlich auch im ML rechts eine obere und untere Anordnung der beiden Äste des MLB vorkommen, aber wahrscheinlich keine laterale und mediale Anordnung der Lingulaäste. Beide Lingulaäste können einen axillaren Ast abgeben. Die Anordnung der beiden Lingulaäste ist wichtig für den Lungenchirurgen. Oft ist z. B. nur der untere Ast des Lingulabronchus von Bronchektasen befallen. Es ist dann unnötig, ihn mit dem oberen Ast wegzunehmen.

V. Der linke Unterlappenbronchus (ULB)

Der linke ULB entspringt aus einer Bifurkation des linken Hauptbronchus und verläuft nach unten, hinten und lateral. In Bronchogrammen sind die einzelnen Äste schwer zu unterscheiden, mit Ausnahme des apikalen Astes. Dieser kann im frontalen Bild immer erkannt werden, im sagittalen Bild ist er meist verdeckt durch die vielen Überschneidungen. Warum die typische Anordnung der UL-Bronchen im Sagittalbild so schwer zu erkennen ist, liegt daran, daß die Ebene des Ursprungs der basalen Äste zur Frontalfläche schief liegt, d. h. sie liegt von medial hinten nach lateral vorne. Daraus folgt, daß die Basalbronchen röntgenographisch am besten auf Schrägaufnahmen zur Darstellung kommen, und zwar die linken Basaläste im 1. schrägen Durchmesser, die rechten im 2. schrägen Durchmesser.

Der erste Ast, der vom linken ULB abgeht, ist der apikale Ast (6). Er entspringt aus der dorsalen Wand des ULB etwa 1 cm unterhalb dessen Ursprunges. Seine Anordnung und Aufteilung entspricht dem apikalen UL-Ast rechts. Dem Stamm des apikalen ULB beiderseits sitzen Lymphknoten an wie dem Stamm des MLB. Bei Erkrankung und Vergrößerung dieser Lymphknoten können leicht Bronchostenosen entstehen, auch Einbrüche verkäster Lymphknoten in diesen Bronchus werden häufig beobachtet. Eine Primärtuberkulose und auch andere Formen der Tuberkulose, vor allem Kavernen, sind röntgenographisch und autoptisch oft in diesem Gebiet zu sehen. Häufig entspringt etwa 2 cm unterhalb des apikalen Astes ein nicht konstanter subapikaler Ast (6a). Er kann auch vom dorsalen basalen Ast abgehen, dann etwa 3 cm unterhalb des apikalen Astes, aber parallel zu ihm.

Der Stamm des ULB teilt sich dann nach unten wie auf der rechten Seite in drei basale Äste: den ventralen basalen Ast (8), den axillaren (lateralen) basalen Ast (9) und den dorsalen basalen Ast (10). Etwa 1 bis 2 cm unterhalb seines Ursprungs gibt der ventrale basale Bronchus von seiner medialen Seite einen Ast ab, der dem kardialen Ast auf der rechten Seite entspricht. Gelegentlich entspringt dieser Ast auch direkt aus dem UL-Stammbronchus, also oberhalb des Abganges des ventralen basalen Astes. Doch kommt diesem kardialen Ast (7) nicht die Bedeutung zu wie auf der rechten Seite. Jeder der basalen Bronchen kann kurz nach seinem Ursprung einen oder mehrere laterale Äste abgeben. Sie sind für die Pathogenese verschiedener Lungenerkrankungen wichtig (Brock).

Zusammenfassung:

Es wird die Verzweigung und Aufteilung des Bronchalbaumes in seine Äste erster und zweiter Ordnung beschrieben, wie sie sich im Röntgenbild nach Kontrastfüllung topographisch darstellen. Dabei werden die Äste erster Ordnung eingeteilt und benannt nach folgendem Schema:

	1. apikaler 2. dorsaler 3. pektoraler	Ast des OLB		6. apikaler 7. kardialer 8. ventraler 9. axillarer 10. dorsaler	Ast des ULB
4. lateraler 5. medialer	Ast des MLB	4. superiorer 5. inferiorer	Ast des LB		

Summary

Ramification and dividing of the bronchial tree in primary and secondary bronchi as seen in bronchography is described. The following tabulation demonstrates classification and proper names of the primary branches.

	1. apical 2. posterior 3. cardiac	branch of the upper lobe bronchus		6. apical 7. cardiac 8. ventral 9. axillary 10. dorsal	branch of the lower lobe bronchus
4. lateral 5. medial	branch of the middle lobe bronchus	4. superior 5. inferior	branch of the lingular bronchus		

(*F. H.*)

Résumé

Paul Chr. Schmid décrit les ramifications et les divisions de l'arbre bronchial en distinguant les branches de 1ère et de 2ème grandeur. Celles qu'elles se présentent topographiquement sur le cliché après l'introduction de moyen de contraste. Les branches de 1ère grandeur sont subdivisées et nommées ainsi qu'il ressort du schéma suivant:

	1. apicale 2. dorsale 3. pectorale	Branche supérieure		6. apicale 7. cardiale 8. ventrale 9. axillaire 10. dorsale	Branche inférieure
4. latérale 5. médiale	Branche moyenne	4. supérieure 5. inférieure	Branche du poumon		

(*R. L.*)

Resumen

Se describe la ramificación y división del árbol bronquial en sus ramas de primer y segundo órden, tal como resultan topográficamente en la radiografía después de repleción con medio de contraste, nombrándose y clasificándose las ramas de primer órden de la siguiente forma:

	1. apical 2. dorsal 3. pectoral	rama del OLB		6. apical 7. cardial 8. ventral 9. axilar 10. dorsal	rama del ULB
4. lateral 5. medial	rama del MLB	4. superior 5. inferior	rama del LB		

(*F. A.*)

Schrifttum

Aeby, C.: Der Bronchalbaum der Säugetiere und des Menschen. Leipzig 1880. — Benson: angeführt von Boyden. — Birch-Hirschfeld: angeführt von Orsós. — Boyden, E. A.: A Synthesis of the Prevailing Patterns of the Bronchopulmonary Segments in the Light of Their Variations. Minneapolis, Minnesota 1949. — Brock, R. C.: Guy's Hosp. Rep. 1942, 3 u. 4; 1943, 1–4; 1944, 3 u. 4. — Brügger, H.: Die Tuberkulose des Kindes. Stuttgart 1948. — Esser, C.: Dtsch. med. Wschr. 73 [1948]: 47–48; Foschr. Röntgenstr. 71 [1949], 1: 28 u. 205; Klin. Wschr. 28 [1950], 5/6: 81. — Ewart, W.: The Bronchi and Pulmonary Blood-vessels. London 1889. — Felix, W.: In: Sauerbruch: Chirurgie der Brustorgane I, 1. Berlin 1928. — Foster-Carter, A. F.: Brit. J. Tuberc. 36 [1942]: 19. — Hasse, C.: Über den Bau der menschlichen Lungen. Arch. f. mikrosk. Anat. 1892. Angef. von Felix, W. — Herrnheiser: Fortschr. Röntgenstr. 53 [1936]: 251. — Huizinga, E.: Acta radiol. 19 [1938]: 399; 24 [1943]: 294.; Ann. d'oto-rhino-laryng. 65 [1948]: 361. — Jackson u. Huber: J. of the Amer. College of Chest Phys. 9 [1943]: 1. — Kramer, K. u. Glaß, A.: Ann. Otol.-Rhin.-Laryng. 41 [1932]: 1210. — Lucien, Grandgérard u. Weber: Arch. med.-chir. Appar. réspirat. 10 [1935]: 181. — Neil, J. H., Gilmour, W. u. Gwynne, F. J.: Brit. med. J., 1939, 1: 495. — Nelson, H. P.: Brit. med. J. [1934], 2: 251. — Orsós, F.: Beitr. zur Klinik d. Tbk. 95 [1940]: 415. — Schinz, Baensch u. Friedl: Lehrbuch d. Rö.-Diagnostik. 4. Aufl., Leipzig 1939. — Sluka: Wien. Klin. Wschr. 1912, 275. — Zuidema, P.: Schweiz. Zschr. f. Tbk. [1949], 5.

Aus der Kinderheilstätte Wangen im Allgäu (Direktor: Prof. Dr. H. Brügger)

Die topographische Darstellung der Lungensegmente im Röntgenbild

Von **Paul Ch. Schmid**

Mit 53 Abbildungen

A. Allgemeines

Was verstehen wir unter einem Lungensegment? — Ein Lungensegment ist sowohl vom anatomischen als auch vom physiologischen Standpunkt aus eine Lungeneinheit, die von einem Bronchus erster Ordnung, einer entsprechenden Pulmonalarterie und zwei Venen versorgt wird. Ein solches Lungensegment stellt einen unregelmäßigen kegelförmigen oder verschiedeneckigen pyramidenförmigen Teil eines Lungenlappens dar, dessen Spitze im oder beim Hilus und dessen Basis an der Lungenperipherie liegt. Die Bezeichnung „Segment" ist nicht ganz korrekt, da man darunter einen Kreis- oder Kugelabschnitt versteht, aber nicht einen Ausschnitt, um den es sich hierbei handelt. In der Literatur wurde aus diesem Grunde auch immer wieder versucht, einen besseren Ausdruck zu finden. Man spricht von Zonen, Sektoren oder Keilsegmenten. Inzwischen ist aber die Bezeichnung „Segment" in der Weltliteratur, vor allem im anglo-amerikanischen Schrifttum, so geläufig geworden, daß es zwecklos erscheint, einen neuen Terminus zu finden. Auch sind die vorgeschlagenen Bezeichnungen nicht zutreffend und überzeugend genug, um den Ausdruck „Segment" verdrängen und ersetzen zu können. Die Bezeichnung „Lungensegment" wird heute andererseits auch für einen nervös gesteuerten und funktionell festgelegten Lungenbezirk gebraucht, der sich nach unserer Ansicht mit den anatomischen broncho-pulmonalen Segmenten weitgehend deckt. Schon aus diesem Grunde erscheint es zweckmäßig, von vorneherein die Einheitlichkeit der Bezeichnung zu wahren. Die Definition eines Lungensegmentes wäre also dahingehend zu ergänzen, daß die Versorgungsgebiete der Bronchien erster Ordnung und der entsprechenden Lungenarterien und -venen jeweils auch eine nerval-funktionelle Einheit darstellen. Dies ist noch nicht bewiesen, muß aber als wahrscheinlich angenommen werden. Denn wenn die Segmente autonome Einheiten darstellen und durch intersegmentäre Septen sich voneinander auch operativ trennen lassen, so ist auch zu erwarten, daß sie nervale Einheiten darstellen.

In den letzten Jahren sind mehrere Arbeiten erschienen, zunächst von pathologisch-anatomischer Seite (Reinhardt, Kalbfleisch), die an Untersuchungen Carnots (1902) anknüpfen und zunächst für die kruppöse Pneumonie bezüglich ihrer Entstehung und Ausbreitung einen pathogenetischen Einfluß höher gelegener nervöser Zentren im Rückenmark oder Gehirn annehmen. Nach ihrer Ansicht handelt es sich bei dem häufigen Auftreten von Veränderungen in scharf begrenzten Lungenlappenabschnitten um ähnliche Vorgänge und Erscheinungen wie in den längst bekannten umschriebenen Bezirken oberflächlicher Regionen, den Mackenzieschen oder Headschen Zonen. Von klinischer Seite hat vor allem Sturm dieses Problem eingehend beleuchtet und fand mit dieser Anschauung von der Entwicklung der Pneumonie für eine Anzahl bisher wenig verständlicher Erscheinungen eine Erklärung.

Wir haben bei einer großen Zahl von etwa 20000 Lungen-Röntgenuntersuchungen bei Kindern kaum je diese metamere, funktionell-segmentale Anordnung von Lungenverschattungen angenommen. Wir konnten solche Verschattungsbezirke fast immer mit dem anatomischen Bau der Lunge, nämlich mit dem bronchalen und arteriellen Versorgungsgebiet bestimmter Äste, meist erster Ordnung, in ursächlichen Zusammenhang bringen. Es ist einleuchtend, daß gerade in der kindlichen Lunge rein mechanische Faktoren beim Entstehen segmentär lokalisierter

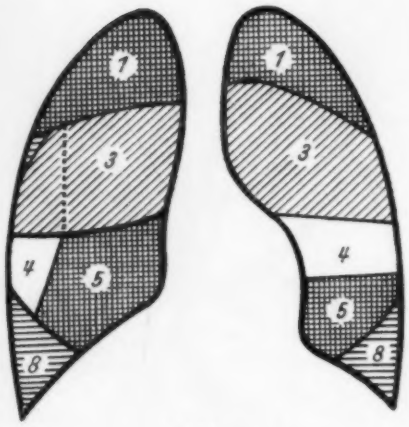

Abb. 1.

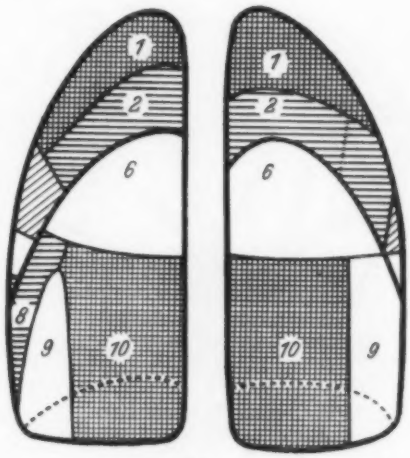

Abb. 2.

Abb. 1 und 2. Schematische Einteilung der Lunge in ihre broncho-pulmonalen Segmente nach anatomischen Präparaten von vorne und von hinten (modifiziert nach Brock). 1 = apikales, 2 = dorsales, 3 = pektorales Segment des Oberlappens; 4 = laterales, 5 = mediales Segment des Mittellappens; 6 = apikales, 7 = kardiales (auf den Abb. nicht dargestellt, da nur von medial sichtbar), 8 = ventrales, 9 = axillares und 10 = dorsales Segment des Unterlappens.

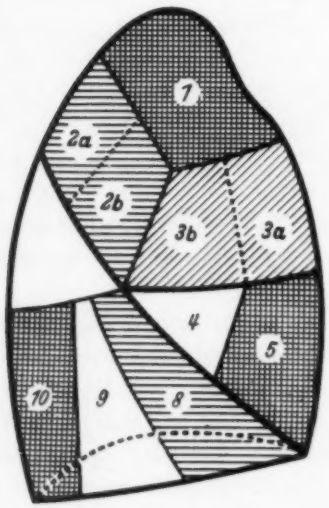

Abb. 3.

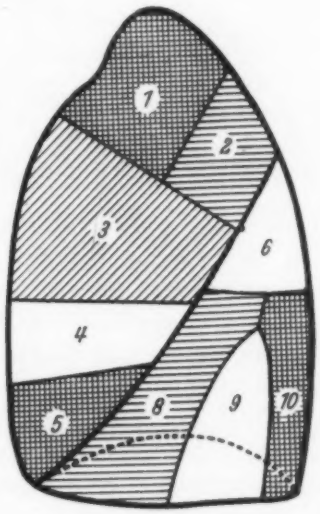

Abb. 4.

Abb. 3 und 4. Schematische Einteilung der Lunge in ihre Segmente nach anatomischen Präparaten (modifiziert nach Brock). Abb. 3: rechte Lunge von der Seite, Abb. 4: linke Lunge von der Seite. Bezeichnung wie unter Abb. 1 und 2. 2b = axillares Gebiet des dorsalen Segments, 3b = axillares Gebiet des pektoralen Segments.

Lungenveränderungen eine Rolle spielen. Denn beim Kind ist einerseits die Bronchuswand noch weich und elastisch, es haben sich auch keine Knorpelspangen darin ausgebildet und der Bronchus hat einen geringen Durchmesser; andererseits sind durch das Vorherrschen von Lymphknotenerkrankungen und -vergrößerungen viele Möglichkeiten zu segmentären Lungenerkrankungen gegeben. Diese stellen im Röntgenbild Verschattungen dar, aus denen sich bei bestimmter Durchleuchtungstechnik unregelmäßige kegel- oder vieleckige pyramidenförmige Gebilde ergeben. Bei drehender Bewegung des Patienten lassen sie sich in bestimmten Stellungen meist gut begrenzen. Wir konnten in vielen Fällen den Zusammenhang mit dem Bronchalbaum durch

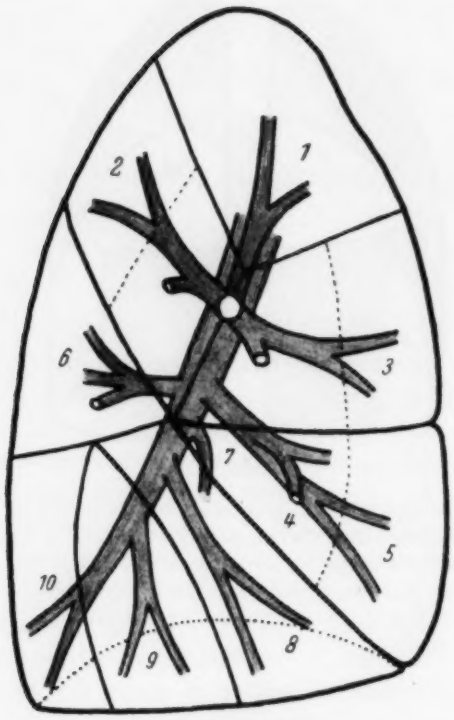

Abb. 5.

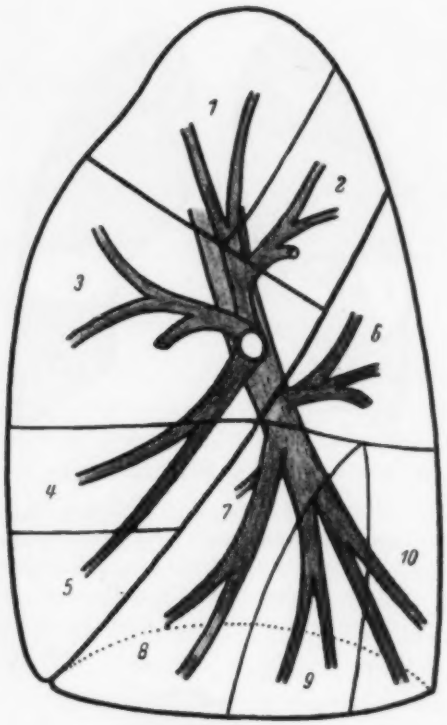

Abb. 6.

Abb. 5 und 6. Schematische Darstellung des Bronchalbaumes mit seinen ersten Verzweigungen und den von ihnen versorgten Lungensegmenten. Bezifferung wie in Abb. 1 und 2.

Abb. 5: rechte Lunge von der Seite gesehen. — Abb. 6: linke Lunge von der Seite gesehen.

Bronchographie und Tomographie eindeutig nachweisen. Die einzelnen Lungenabschnitte geben bei Verschattung nach Lage und Form ein so typisches Bild, daß wir sie bei der Durchleuchtung meist sofort erkennen.

Die Einteilung der Lunge in ihre Segmente gewinnt immer größere praktische Bedeutung. Es ist uns längst klar geworden, daß die meisten Lungenerkrankungen, wenn sie nicht einen ganzen Lappen befallen, sich auf ein broncho-pulmonales Segment beschränken. Brügger sprach schon früher von einer „Teilatelektase eines Lungenlappens bei Verschluß eines kleineren Bronchus in dem entsprechenden Ausbreitungsbezirk". Diese an die Bronchalverzweigung gebundene Lokalisation gilt aber auch für septisch-pneumonische Prozesse und Lungenabszesse, für die gutartigen und meist rückbildungsfähigen Lungenverschattungen („Infiltrierungen") bei der kindlichen Tuberkulose — die viel umstrittene „Epituberkulose" (Kleinschmidt, Eliasberg und Neuland, Simon und Redeker, Rössle, Brügger und R. W. Müller) — für schrumpfende Lungenprozesse, für Bronchektasen und auch für manche Formen der Erwachsenentuberkulose. — In der Lungenchirurgie ist diese exakte Diagnostik und Einteilung der Lunge in ihre Segmente unentbehrlich geworden.

Für die klare Vorstellung der einzelnen Lungensegmente ist die genaue Kenntnis des Bronchalbaumes Voraussetzung. In einer eigenen Arbeit haben wir daher die topographische Darstellung des Bronchalbaumes im Röntgenbild beschrieben. Hier soll auf die einzelnen Lungensegmente, wie sie sich im Röntgenbild darstellen, eingegangen werden. Wir finden dabei, daß die Segmente selbst in normalen gesunden Lungen weitgehend variieren. Bei pathologisch veränderten Lungenabschnitten sind ihre Grenzen fast immer verändert. In den meisten Fällen sind sie durch atelektatische oder schrumpfende Prozesse verkleinert. In unserer Darstellung der einzelnen Lungensegmente müssen diese Veränderungen in Kauf genommen werden. Es können

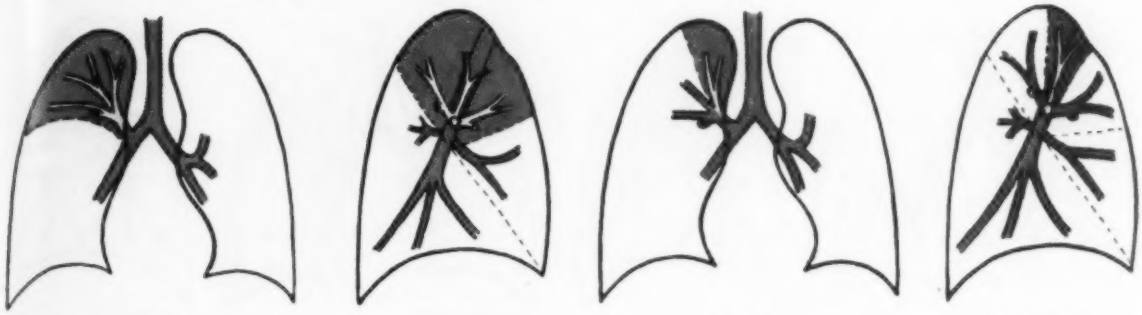

Abb. 7a. Abb. 7b. Abb. 8a. Abb. 8b.

Abb. 7a und b. Primärtuberkulose mit Atelektase des ganzen rechten OL. Es sind alle drei Äste des OL beteiligt. Meist bogenförmige Begrenzung nach unten in Höhe des 2.—3. IKR. ML und UL sind entsprechend der Verkleinerung des OL überbläht. — Abb. 8a und b. Verschattung des apikalen OL-Segments (1). Bei schrumpfenden Prozessen oder Atelektase kann sich dieses Segment weitgehend gegen den Mittelschatten retrahieren, so daß es im Röntgenbild kaum mehr zu erkennen ist. Das dorsale (2) und das pektorale Segment (3) sind frei.

hier nur Querschnitte und einige häufig vorkommende Variationen gezeigt werden. Bei den verschiedenen Lungenerkrankungen sind aber die Veränderungen der Segmente so charakteristisch, daß aus ihrer Form, Größe und Anordnung oft sofort auf die Art des vorliegenden Lungenprozesses geschlossen werden kann.

Über die klinische Bedeutung der broncho-pulmonalen Segmente sind bereits von mehreren Seiten Veröffentlichungen erschienen (Westermark, Herrnheiser, Rosselet, Huizinga). Jacobaeus und Westermark veröffentlichten 1932 thorakoskopisch gewonnene farbige Abbildungen segmental begrenzter Lungenlappenveränderungen, ohne zur Frage der Segmentnatur Stellung zu nehmen. In der vierten Auflage des Lehrbuchs der Röntgendiagnostik von Schinz, Baensch und Friedl (1939) findet sich eine schematische Übersicht der anatomischen Lungensegmente. In letzter Zeit hat Cl. Esser in einigen Arbeiten auf die Bedeutung der anatomischen Lungensegmente hingewiesen. Im ausländischen Schrifttum sind zu nennen die Veröffentlichungen von Jackson und Huber, Benson und Boyden, Zuidema, Görgényi-Göttche.

B. Spezielles

I. Der rechte Oberlappen (OL)

Entsprechend der Aufzweigung des rechten OLB in drei Äste erster Ordnung (siehe frühere Arbeit) besitzt der OL drei Segmente erster Ordnung, die jeweils von einem dieser Äste versorgt werden:

1. das apikale
2. das dorsale
3. das pektorale Segment.

Eine schematische Einteilung zeigen die Abbildungen 1 bis 6. In Abbildung 7a und b haben wir das typische Bild einer Primärtuberkulose mit Atelektase des ganzen rechten OL. Charakteristisch ist im Sagittalbild die bogenförmige Begrenzung nach unten in Höhe des 2. bis 3. IKR. Die darunterliegenden Partien sind überbläht. Im Frontalbild reicht der UL weit nach oben; der ML ist deutlich vergrößert; seine obere Begrenzung geht vom Hilus schräg nach oben; häufig ist er nach oben gegen den verkleinerten OL konvex begrenzt.

Einen schattendichter Prozeß im apikalen OL-Segment (Primärtuberkulose mit Atelektase) zeigt Abbildung 8a und b. Es ist im Sagittalbild meist schwer zu entscheiden, ob nur eine Verschattung des apikalen Segments oder des ganzen OL vorliegt. Beide Formen können sich bei maximaler Schrumpfung so stark gegen den Mittelschatten zu retrahieren,

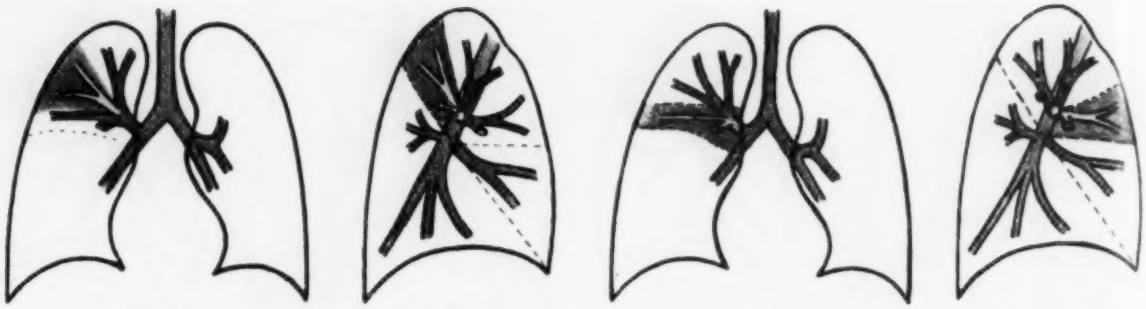

Abb. 9a. Abb. 9b. Abb. 10a. Abb. 10b.

Abb. 9a und b. Verschattung des dorsalen Segments des OL (2). Dreieckige Verschattung mit Spitze im Hilus und Basis an der dorsalen und lateralen Brustwand. Im Sagittalbild ist die Verschattung schlecht abgrenzbar und geht meist diffus in die umgebenden unveränderten Lungenteile über. Das Frontalbild zeigt, daß die Verschattung ganz hinten liegt und nach unten durch den O-U-Spalt scharf begrenzt ist.

Abb. 10a. Verschattung des pektoralen Segments des rechten OL (3). In der Sagittalaufnahme bandförmige Verschattung, die im Hilusbereich breit beginnt, schmäler werdend bis zur lateralen Brustwand zieht und sich hier allmählich auflöst. Medial findet man oft einen zungenförmigen Vorsprung nach unten gegen den ML. Die Verschattung ist nach unten meist scharf begrenzt. – Abb. 10b. Frontalbild zu Abb. 10a. Die Verschattung liegt in den vorderen Lungenabschnitten und strahlt vom Hilus fächerförmig gegen die vordere Brustwand aus.

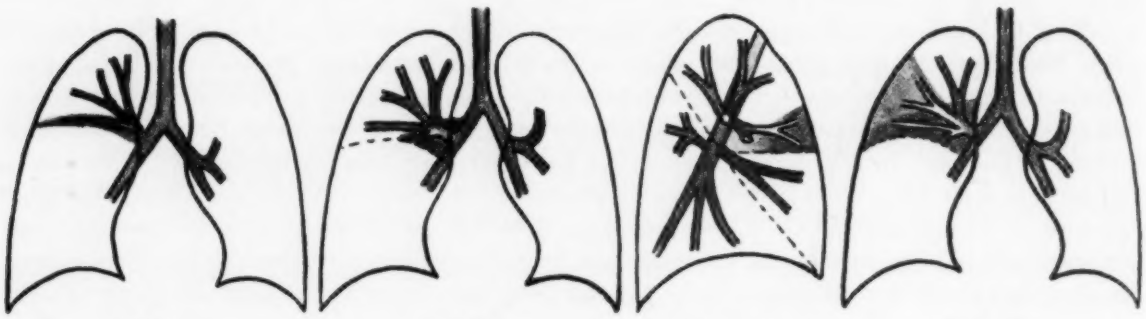

Abb. 10c. Abb. 11a. Abb. 11b. Abb. 12a.

Abb. 10c. Stark geschrumpftes pektorales Segment. Oft nur noch strangförmige Verschattung vom Hilus zur lateralen Brustwand, die nach unten an die Interlobärlinie (O-M-Spalt) grenzt und häufig als Interlobärpleuritis oder Interlobärverschwartung angesehen wird. – Abb. 11a. Verschattung des vorderen Anteils des pektoralen Segments. Dabei ist nur das Gebiet des anterioren Astes des pektoralen OL-Bronchus befallen. Sein lateraler Anteil ist frei (sog. Slukasches Dreieck). – Abb. 11b. Frontalbild zu 11a. Die Verschattung liegt vorne breit der Thoraxwand an und läßt das Hilusgebiet frei, welches vom lateralen Ast des pektoralen OL-Bronchus eingenommen wird. – Abb. 12a. Kombination des dorsalen und pektoralen OL-Segments im Sagittalbild. Man erkennt zwei sich überschneidende dreieckige Verschattungen.

daß sie nur noch als schmaler paratrachealer Streifen zu erkennen sind. Nicht selten werden diese Bilder als Pleuritis mediastinalis superior gedeutet. Eine Entscheidung kann meist nur das Bronchogramm ergeben.

Eine Verschattung des dorsalen Segments (2) zeigt Abbildung 9a und b. Auf dem sagittalen Röntgenbild sind vor allem die axillaren Abschnitte des OL befallen. Die Verschattung wird gegen den Hilus zu schmäler und verliert sich hier. Sie ist nach oben und unten unscharf begrenzt. Auf dem Sagittalbild ist nicht zu erkennen, in welcher Tiefe sie liegt. Darüber gibt erst das Frontalbild Aufschluß (Abb. 9b). Dieses zeigt, daß die Verschattung hinter dem Hilus beginnt und bis zur dorsalen Brustwand reicht. Nach unten grenzt sie an den schrägen Interlobärspalt (O-U-Spalt). Das dorsale Segment ist praktisch der wichtigste Teil des OL im Hinblick auf pathologische Veränderungen. Man kann vielleicht sogar sagen, daß dies der wichtigste

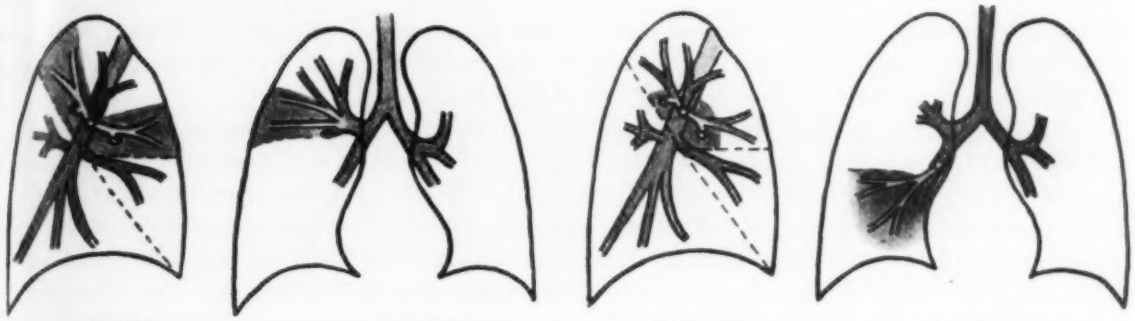

Abb. 12b. Abb. 13a. Abb. 13b. Abb. 14a.

Abb. 12b. Frontalbild zu 12a. Die eine Verschattung liegt vorne im pektoralen Segment; sie reicht vom Hilus bis zur vorderen Brustwand und ist nach unten durch den O-M-Spalt begrenzt. Die andere Verschattung liegt hinter dem Hilus im dorsalen Segment. Sie reicht nach hinten bis zur dorsalen Brustwand und ist nach unten durch den O-U-Spalt begrenzt.

Abb. 13a und b. Verschattung des „axillaren Gebietes". Dabei ist ein Lungenabschnitt befallen, der von den lateralen (axillaren) Ästen (2. Ordnung) des dorsalen und pektoralen OL-Bronchus versorgt wird. Im Sagittalbild (13a) etwa dreieckige Verschattung, die mit der Basis der lateralen Brustwand aufsitzt und mit der Spitze zum Hilus reicht. Nach unten grenzt sie an den O-M-Spalt und läßt medial unten gegen den ML ein Gebiet, das vom anterioren Ast des pektoralen OL-Bronchus versorgt wird, frei. Im Frontalbild (13b) ist der Zwickel des OL verschattet, der beiderseits des Hilus liegt und nach unten hinten an den UL und nach unten vorne an den ML grenzt. Vergleiche auch Abb. 3 und 5.

Abb. 14a. Verschattung des ganzen ML im Sagittalbild. Typische, etwa apfelgroße Verschattung im Unterfeld, die meist nur nach oben in Höhe des 4. vorderen IKR schärfer begrenzt ist. Nach lateral und unten läßt sie einen Streifen an der seitlichen Thoraxwand und ein großes dreieckiges Gebiet im lateralen Rezessus frei. Sie erreicht nur in den mittleren Abschnitten die Zwerchfellkuppe und läßt auch medial im Herzzwerchfellwinkel ein dreieckiges Gebiet frei.

Abschnitt beider Lungen überhaupt ist. In ihm spielen sich diejenigen Prozesse ab, die bislang als „infraklavikulär" bezeichnet wurden (Pneumonien, Assmannsche Herde, Lungenabszesse und Kavernen) und von denen schon lange bekannt ist, daß sie fast stets hinten liegen.

Das pektorale Segment des rechten OL sehen wir bei der kindlichen Tuberkulose nicht selten befallen (Abb. 10a). Es erscheint im Sagittalbild als bandförmige Verschattung, die breit im Hilusbereich beginnt und schmäler werdend bis zur lateralen Brustwand reicht, wo sie sich allmählich auflöst. Sie ist nach unten in Höhe des 2. und 3. IKR meist scharf und bogenförmig begrenzt (O-M-Spalt) und zeigt nicht selten medial in Hilusnähe eine zungenförmige Ausbuchtung nach unten gegen den ML. Nach oben ist die Verschattung meist weniger gut abgrenzbar. Das Frontalbild (Abb. 10a) zeigt, daß die Verschattung fächerförmig vom Hilus zur vorderen Brustwand ausstrahlt und nach unten durch den waagrechten Interlobärspalt (O-M-Spalt) scharf begrenzt ist. Bei schrumpfenden Prozessen innerhalb dieses Segmentes kann die Verschattung so schmal werden, daß sie mit einer Interlobärpleuritis verwechselt wird (Abb. 10c). Meist kann nur das Bronchogramm den Sachverhalt klären. Cl. Esser hat solche strich- oder strangförmige Verschattungen im rechten Oberfeld bronchographisch und in Schnittaufnahmen als weitgehend geschrumpfte pektorale OL-Segmente erkannt und beschrieben. Manchmal ist vom pektoralen Segment nur der mediale Teil befallen, der vom vorderen Ast (Ramus anterior) (3a) des pektoralen OL-Bronchus versorgt wird (Abb. 11a). Wir sehen im Sagittalbild eine dreieckige Verschattung, die breit dem Hilus aufsitzt und mit der Spitze etwa bis zur Mitte des Lungenfeldes reicht. Sie ist nach unten durch den O-M-Spalt mehr oder weniger scharf begrenzt. Häufig läuft sie nach lateral in eine feine, horizontale Haarlinie aus. Sie entspricht den von Sluka beschriebenen Dreieckschatten. Das Frontalbild (Abb. 11b) zeigt, daß die Verschattung der vorderen Thoraxwand anliegt. Der Bereich in Hilustiefe, der vom lateralen Ast des pektoralen OL-Bronchus versorgt wird, ist dabei frei. Es kann auch dieser laterale Ast für sich

allein befallen sein. Die Verschattung reicht dann im sagittalen Bild lateral bis zur seitlichen Brustwand und läßt das mediale Gebiet frei. Im Frontalbild liegt die Verschattung im vorderen Zwickel des OL, zwischen Hilus und ML (vgl. Abb. 13a und b).

Neben diesen typischen, klar voneinander abgrenzbaren und unterscheidbaren Verschattungen der drei Oberlappensegmente gibt es verschiedene Variationen und Kombinationen. Wichtig ist vor allem eine Größenverschiebung der einzelnen Segmente gegeneinander. Häufig ist ein Größenaustausch zwischen dem pektoralen und dem apikalen Segment, meist so, daß der pektorale Anteil überwiegt. Diese Variation ist wichtig für die Beurteilung der genauen Lokalisation eines in diesem Gebiet liegenden Prozesses. Eine nicht seltene Kombination einer Lungenverschattung des rechten OL ist das gleichzeitige Befallensein des dorsalen und pektoralen Segmentes. Wie Abbildung 12a zeigt, kann man dabei im Sagittalbild häufig zwei sich überschneidende, gegeneinandergerichtete dreieckige Verschattungen erkennen. Besonders deutlich wird dies natürlich bei der Durchleuchtung, wo man durch drehende Bewegung des Patienten die beiden Verschattungen gegeneinander verschieben kann. Die eine Verschattung reicht vom Hilus, wo sie breit beginnt, bis zur lateralen Brustwand, gegen welche sie sich allmählich verliert. Sie ist nach unten scharf begrenzt und entspricht dem pektoralen Segment. Die andere Verschattung beginnt schmal im Hilusbereich und strahlt fächerförmig zur lateralen Brustwand aus. Bei der Durchleuchtung erkennt man sofort, daß diese Verschattung hinter der ersteren liegt. Das Frontalbild (Abb. 12b) zeigt deutlich zwei Verschattungen. Die eine liegt vor dem Hilus, reicht bis zu der vorderen Brustwand und ist nach unten durch den O-M-Spalt begrenzt; die andere liegt hinter dem Hilus, reicht bis zur dorsalen Brustwand und ist nach unten durch den O-U-Spalt begrenzt.

Eine weitere, häufige Kombination ist das Befallensein der lateralen (axillaren) Äste des dorsalen und des pektoralen OL-Bronchus (Abb. 13a). Das sagittale Röntgenbild zeigt eine dreieckige Verschattung mit Basis an der lateralen Brustwand und Spitze im Hilusbereich. Im Gegensatz zu Abbildung 9a (dorsales Segment) reicht diese Verschattung in den lateralen Abschnitten nach unten bis zum O-M-Spalt (waagrechter Interlobärspalt) und ist hier scharf begrenzt. Im Gegensatz zu Abbildung 10a (pektorales Segment) reicht sie lateralwärts breiter werdend bis zur seitlichen Thoraxwand. Die medialen unteren Abschnitte in Hilusgegend sind frei (Anteil des vorderen Astes des pektoralen OL-Bronchus). Im Frontalbild (Abb. 13b) ist der Zwickel des OL, der vom UL und ML eingeschlossen wird und teils vor und teils hinter dem Hilus liegt, verschattet. Der vordere Abschnitt des pektoralen Bronchus und der hintere Abschnitt des dorsalen Bronchus sind frei. Vergleiche auch Abbildung 3 (Ziffer 2b und 3b) und Abbildung 5. Variationen, wobei nur der eine der beiden lateralen Äste des dorsalen oder pektoralen OL-Bronchus befallen ist und Übergänge von der einen Form in die andere kommen häufig vor und sind aus den verschiedenen Abbildungen leicht zu entnehmen.

Diesem von den beiden lateralen Ästen des dorsalen und pektoralen OL-Bronchus versorgten Lungengebiet kommt eine besondere Bedeutung zu im pathologischen Geschehen innerhalb der Lunge. Dieses Gebiet wird häufig als eigenes primäres „axillares Segment" angesehen. Wie in einer früheren Arbeit gezeigt wurde, gibt es aber keinen axillaren Ast erster Ordnung im OL, sondern es handelt sich um laterale Äste zweiter Ordnung des dorsalen bzw. pektoralen OL-Bronchus. Wegen der großen klinischen Bedeutung dieses Lungenabschnittes spricht man aber vom „axillaren Gebiet" des OL (Brock). Typischerweise tragen beide Äste annähernd zu gleichen Teilen an der Bildung des axillaren Gebietes bei. Beide Anteile können sich jedoch gegeneinander verschieben. Es gibt Fälle, in welchen der eine Ast das axillare Gebiet vollständig einnimmt und der Anteil des anderen Astes gar nicht gefunden wird. Auch bei dieser Anordnung ist der große laterale (axillare) Ast keine eigene Abzweigung erster Ordnung des OL-Bronchus. Wir beobachten, daß dieses axillare Gebiet häufig von flüchtigen Verschattungen (unspezifische Pneumonien, Atelektasen) befallen wird.

II. Der Mittellappen (ML)

Der ML spielt im pathologischen Geschehen der Lunge eine große Rolle. Der Grund, weshalb er weniger Beachtung findet, liegt in seiner geringen Ausdehnung und in der Tatsache, daß er — von einem fibrös-schrumpfenden Prozeß oder von einer Atelektase bei Bronchusverschluß

Abb. 14b.

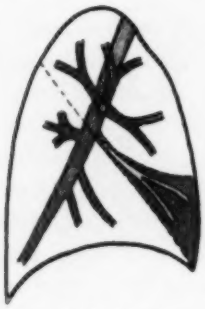

Abb. 14c.



Abb. 14d.

Abb. 15a.



Abb. 15b.

Abb. 16a.

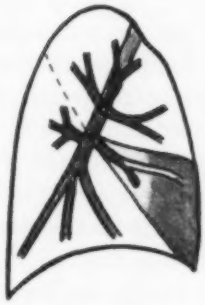

Abb. 16b.

Abb. 17a.

Abb. 14 b—d. Frontalbilder zu 14a. Der ML ist kleiner als normal (Atelektase oder Schrumpfung); nach oben gegen den OL meist stärker als nach unten gegen den UL bogenförmig konvex (14b) oder bei älteren Prozessen konkav (14c) begrenzt. Abb 14d zeigt eine sehr starke Schrumpfung und Verkleinerung des ML, die häufig als Interlobärpleuritis oder -schwarte gedeutet wird.

Abb. 15a und b. Verschattung im lateralen Segment des ML. Im Sagittalbild bandförmig-streifige Verschattung im Mittelfeld, die vom Hilus zur lateralen Brustwand zieht. Sie ist nach oben häufig durch eine Horizontallinie (O-M-Spalt) gut begrenzt, nach lateral und unten löst sie sich mehr diffus auf. Im Frontalbild typische dreieckige Verschattung im hinteren Abschnitt des ML mit Spitze im Hilusbereich.

Abb. 16a und b. Prozeß im medialen Segment des ML. Im Sagittalbild diffuse Verschattung des medialen Unterfeldes, die nach unten gerade die Zwerchfellkuppe erreicht. Sie läßt die seitlichen Partien des Unterfeldes sowie den Herzzwerchfellwinkel frei. Im Frontalbild typische etwa viereckige Verschattung im vorderen Anteil des ML. Die dreieckige Spitze (laterales Segment) ist frei.

Abb. 17a. Verschattung des ganzen rechten UL im Sagittalbild. Die Verschattung ist durch eine nach lateral konvexe Linie, die vom oberen Hiluspol bis zum lateralen Rezessus zieht, begrenzt und füllt das ganze Unterfeld und mediale Mittelfeld aus.

befallen — sehr klein werden kann und auf einen verborgenen Platz zwischen OL und UL zusammenschrumpft. Er kann im sagittalen Röntgenbild eine ganz unscheinbare Verschattung im Unterfeld neben dem Herzschatten bilden, die allseitig unscharf begrenzt ist und leicht mißdeutet wird (Abb. 14a). Vor allem darf man sich nicht allein auf Sagittalbilder verlassen, sondern muß die Bestätigung durch die Frontalaufnahme haben (Abb. 14b bis d). Diese zeigt die Begrenzung des ML nach oben und unten meist sehr deutlich, da die Interlobärflächen hierbei annähernd orthograd von der Kante getroffen werden. ML und UL sind im Sagittalbild überlagert und auf Bronchogrammen hebt sich der ML-Bronchus nur auf Frontalaufnahmen deutlich vom UL-Bronchus ab. Daher ist für die Beurteilung eines ML-Prozesses das Frontalbild wichtiger als das Sagittalbild.

Der ML hat zwei Segmente, entsprechend seinen beiden Ästen, nämlich ein laterales oder latero-dorsales (4) und ein mediales oder medio-ventrales (5). Ist nur der laterale Ast des ML-Bronchus befallen, so sehen wir im Sagittalbild (Abb. 15a) eine etwa horizontal verlaufende

bandförmig-streifige Verschattung vom unteren Hiluspol zur lateralen Brustwand. Nach oben ist sie etwa in Höhe des 4. vorderen IKR meist durch eine feine, waagrechte Interlobärlinie begrenzt; nach lateral und unten löst sie sich diffus auf. Auf dem Frontalbild (Abb. 15b) sehen wir eine charakteristische dreieckige Verschattung im hinteren Teil des ML, deren Spitze in der Hilusgegend liegt. Nach oben und unten ist sie durch den Interlobärspalt scharf begrenzt, nach vorne löst sie sich diffus auf. Der vordere Abschnitt ist frei. Diese Verschattung des lateralen ML-Abschnittes sehen wir bei der kindlichen Tuberkulose verhältnismäßig häufig.

Eine Verschattung des medialen Segmentes des ML (5) zeigt Abbildung 16a im Sagittalbild, meist als etwa kleinapfelgroße, diffuse Verschattung im Unterfeld, die nach unten gerade die Zwerchfellkuppe erreicht, die lateralen Partien und den Herzzwerchfellwinkel aber freiläßt. Im Frontalbild (Abb. 16b) liegt die charakteristische, annähernd viereckige Verschattung im vorderen Teil des ML und läßt den hinteren dreieckigen Abschnitt frei.

Die Erkrankung des ML mit seinen beiden Segmenten ist von großer Wichtigkeit. Erst bei genauer Betrachtung der anatomischen Verhältnisse sind gewisse Erscheinungen in seinem Bereich zu verstehen. Der ML-Bronchus steht in enger Beziehung zu den benachbarten Lymphknoten. Er liegt in der Lymphstrombahn des rechten UL und ist von Lymphknoten eng umschlossen. Die Anordnung der Lymphknoten um den ML-Bronchus herum setzt ihn leicht der Gefahr aus, daß er bei deren Erkrankung und Vergrößerung komprimiert wird. Hält der Verschluß längere Zeit an und ist der Lungenbezirk hinter dem Verschluß infiziert, was häufig der Fall ist, so entstehen meist bleibende bronchektatische Veränderungen im Lappen. Nicht selten bricht ein verkäster Lymphknoten in den Bronchus ein und entleert seinen Inhalt in den Lappen, so daß schwere tuberkulöse Veränderungen in ihm entstehen.

III. Der rechte Unterlappen (UL)

Der Unterlappen hat fünf Segmente entsprechend seinen fünf Bronchalästen erster Ordnung: (Abbildung 1 — 6).

1. ein apikales Segment (6); auch kraniales, apiko-dorsales oder erstes dorsales UL-Segment.
2. ein kardiales Segment (7)
3. ein ventrales Segment (8); auch ventro-basales, antero-basales oder antero-laterales Segment.
4. ein axillares Segment (9); auch laterales oder latero-basales oder postero-laterales Segment.
5. ein dorsales Segment (10); auch dorso-basales, postero-basales, para-vertebrales oder medio-dorsales Segment.

Ist der ganze UL befallen, so sehen wir im Sagittalbild bei frischen entzündlichen Prozessen eine diffuse Verschattung des ganzen Unterfeldes einschließlich des lateralen Rezessus und des Herzzwerchfellwinkels sowie des medialen Mittelfeldes. Die Begrenzung geht etwa vom oberen Hiluspol bogenförmig, nach lateral konvex, bis zum lateralen Rezessus (Abb. 17a). Bei älteren Prozessen mit starker Schrumpfung oder bei ausgesprochener Atelektase des ganzen UL kann sich dieser so stark gegen den Mittelschatten zu retrahieren, daß wir nur noch einen schmalen Dreieckschatten neben dem rechten Herzrand sehen, der mit der Basis dem Zwerchfell aufsitzt und dessen Spitze im Hilusbereich liegt (Abb. 17b). Diese Dreieckschatten im medialen Unterfeld werden immer wieder mit einer Pleuritis mediastinalis inferior verwechselt. Auch ein Prozeß im dorsalen Segment des UL kann ein ganz ähnliches Bild hervorrufen (vgl. Abb. 21a). Auf dem Frontalbild (Abb. 17c) liegt die Verschattung hinter dem schrägen Interlobärspalt. Bei schrumpfenden oder atelektatischen Prozessen ist die Begrenzung des UL gegen den OL und ML konkav eingezogen, wobei der Fixpunkt am Hilus erhalten bleibt. OL und ML sind kompensatorisch überbläht.

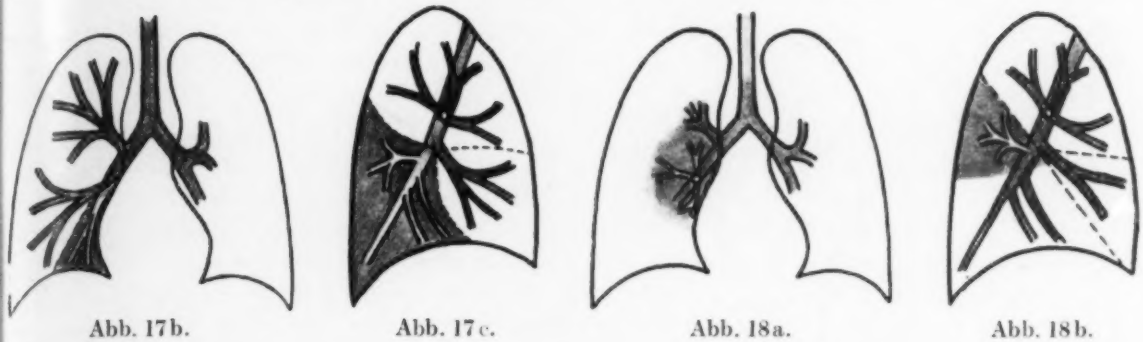

Abb. 17b. Abb. 17c. Abb. 18a. Abb. 18b.

Abb. 17b. Starke Schrumpfung oder Atelektase des ganzen UL. Typische dreieckige dichte Verschattung im medialen Unterfeld. Sie liegt dem rechten Herzrand an und sitzt mit der Basis dem Zwerchfell auf. Sie wird mit einer Pleuritis mediastinalis inferior verwechselt. — Abb. 17c. Frontalbild zu 17a. Die Verschattung liegt hinter dem Interlobärspalt; Fixpunkt am Hilus mit Einziehung der an den OL und ML grenzenden Flächen.

Abb. 18a und b. Prozeß im apikalen Segment des rechten UL. Im Sagittalbild rundliche Verschattung im Hilusbereich. Im Frontalbild liegt die typische dreieckige Verschattung hinter dem Hilus und ist nach vorne durch den O-U-Spalt meist gut begrenzt; nach hinten reicht sie bis zur dorsalen Brustwand.

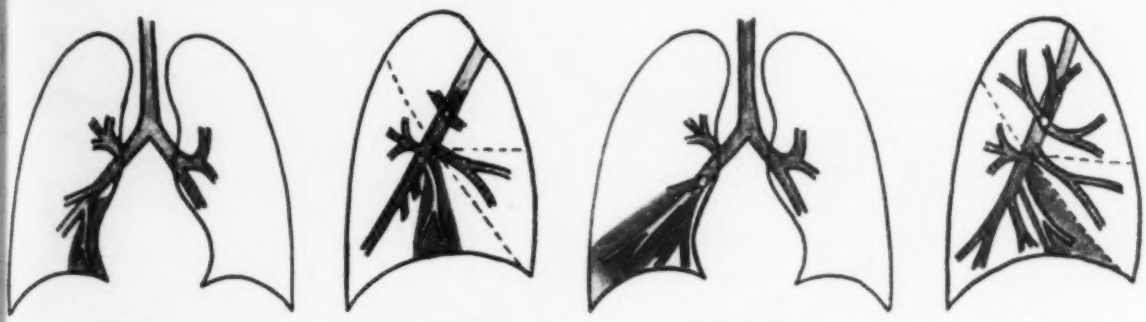

Abb. 19a. Abb. 19b. Abb. 20a. Abb. 20b.

Abb. 19a und b. Darstellung des kardialen Segments. Im Sagittalbild dreieckige Verschattung, die dem rechten Herzrand anliegt. Die Basis sitzt der Zwerchfellkuppe auf und füllt den rechten Herzzwerchfellwinkel aus. Nach oben reicht sie bis zum Hilus. Im Frontalbild dreieckige Verschattung mit Basis auf Zwerchfellkuppenhöhe und Spitze im Hilusbereich.

Abb. 20a und b. Verschattung des ventralen Segments des UL. Im Sagittalbild zieht die Verschattung vom Hilus zum lateralen Unterfeld. Der laterale Rezessus kann unbeteiligt sein. Typisch ist das Freibleiben eines Dreiecks entlang dem rechten Herzrand und im Herzzwerchfellwinkel. Im Frontalbild bandförmige Verschattung entlang des M-U-Spaltes hinter dem ML.

Das apikale Segment des rechten UL (6) ist nächst dem dorsalen Segment des rechten OL einer der am häufigsten befallenen Abschnitte beider Lungen. Dieses Segment ist besonders anfällig für entzündliche Prozesse. In ihm finden wir oft bronchogene Streuungen, Abszesse und Kavernen (meist Sekundärkavernen aus bronchogener Streuung). Die Erklärung für das häufige Befallensein dieses Lungenabschnittes ist leicht aus seinen anatomisch-topographischen Verhältnissen abzuleiten. Liegt der Patient auf dem Rücken, so befindet sich der Abgang des apikalen UL-Bronchus genau unten im Stammbronchus und er ist von oben her die erste Öffnung in der Hinterwand des Bronchalbaumes. Diese Lage prädestiniert ihn für die Aufnahme inhalierten oder auf anderem Wege in die Bronchen gelangten infektiösen Materials im Liegen. Auf Sagittal-Aufnahmen von Bronchogrammen sehen wir den Stamm des apikalen UL-Bronchus meist als helles Oval in Höhe des Abganges des ML-Bronchus. — Das Segment ist variabel, bildet aber eine typische Pyramide (Abb. 2, 3 u. 5). Es nimmt, von hinten gesehen, etwa das obere Drittel des UL ein, nach vorne seitlich reicht es bis etwa zur Axillarlinie. Bisweilen ist dieses

Segment vom übrigen UL getrennt durch eine unvollständige Fissur und soll auch mal ganz getrennt vorkommen. Die Fissur trifft dann den schrägen Interlobärspalt in derselben Höhe wie der horizontale Spalt. Beide treffen hier zusammen und bilden mit dem schrägen Interlobärspalt ein X (Brock).

Ist das ganze apikale UL-Segment befallen, so zeigt das sagittale Röntgenbild (Abb. 18a) eine rundliche, etwa apfelgroße Verschattung im Hilusbereich. Diese Verschattung wird häufig als „tumoriger Hilus mit peri- oder parahilärer Infiltrierung" beschrieben. Bei der Durchleuchtung und auf dem Frontalbild (Abb. 18b) erkennt man aber leicht, daß die Verschattung hinter dem Hilus liegt. Auch die sog. peri- oder parahilären Kavernen liegen fast immer in diesem Abschnitt (Hiluskavernen). Das Frontalbild zeigt die typische dreieckige Verschattung, die nach vorne durch den schrägen Interlobärspalt (O-U-Spalt) meist scharf begrenzt ist und nach hinten bis zur dorsalen Brustwand reicht. Nach unten geht sie meist etwas über den unteren Hilusbereich hinaus. Prozesse im Bereich der einzelnen Äste des apikalen UL-Bronchus werden bei der linken Lunge beschrieben.

Das kardiale Segment (7) hat die Gestalt einer spitzen Pyramide. Die Basis sitzt dem Zwerchfell auf, die Spitze liegt im Winkel des ML-Bronchus mit dem UL-Stammbronchus. Seine mediale Fläche liegt dem rechten Herzrand an. Das Segment kann auch als eigener Lappen vorhanden sein. Seine Größe schwankt in weiten Grenzen. — Bei entzündlichen Prozessen erscheint dieses Segment im sagittalen Röntgenbild (Abb. 19a) als dreieckige Verschattung, die eng dem rechten Herzrand anliegt und nach unten bis zur Zwerchfellkuppe reicht (im Gegensatz zum ML, der den rechten Herzzwerchfellwinkel freiläßt und bis in den vorderen Rezessus hineinreicht). Das Frontalbild (Abb. 19b) zeigt eine dreieckige Verschattung mit Basis auf der Zwerchfellkuppe und Spitze im Hilus.

Das ventrale UL-Segment (8) gibt bei Erkrankungen eine Verschattung, die im sagittalen Röntgenbild (Abb. 20a) im lateralen Unterfeld liegt. Der laterale Rezessus kann dabei unbeteiligt sein, da dieser bei einer Verkleinerung des ventralen Segmentes vom ML ausgefüllt wird. Typischerweise bleibt ein großes Dreieck im medialen Unterfeld, im Gebiet des Herzzwerchfellwinkels, frei. Die Verschattung zieht von lateral unten ins mediale Mittelfeld zum Hilus hin. Im Frontalbild (Abb. 20b) liegt die Verschattung entlang dem schrägen Interlobärspalt, hinter dem ML. Dieser Schattenstreifen kann sehr schmal sein, zieht vom vorderen Rezessus zum Hilus und wird leicht mit einer Interlobärpleuritis verwechselt.

Das axillare (laterale) Segment (9) des UL ist selten allein befallen und als solches nicht leicht zu erkennen. Häufiger ist es zusammen mit dem dorsalen oder ventralen UL-Segment erkrankt.

Eine Verschattung des dorsalen Segmentes (10) des UL zeigt Abbildung 21a. Man sieht die Ähnlichkeit mit einem stark geschrumpften oder atelektatischen ganzen UL. Die Entscheidung kann meist nur das Bronchogramm bringen. Im Frontalbild (Abb. 21b) liegt die Verschattung im Bereich des hinteren Rezessus.

IV. Der linke Oberlappen (OL)

Die segmentale Anordnung des linken OL zeigt gegenüber dem rechten OL einige Differenzen. Ein Hauptunterschied zwischen rechts und links ist die Einbeziehung jenes Lungenabschnittes in den linken OL, welcher dem ML entspricht. Dies ist das Lingula-Segment. Auch die Anordnung der drei eigentlichen OL-Segmente ist gegenüber rechts etwas verschieden. Dadurch, daß der apikale und dorsale Ast des OL-Bronchus aus einem gemeinsamen Stamm entspringen und der dorsale Ast oft nur als ein Ast zweiter Ordnung des apikalen Astes imponiert, sind diese beiden Segmente häufig zusammen befallen. Man spricht auch von einem apiko-dorsalen Segment des linken OL. — Eine Verschattung dieser beiden Segmente nimmt die ganze Spitze und das mediale Oberfeld ein (Abb. 22a) und ist nach unten durch eine Linie begrenzt, die vom Hilus schräg nach

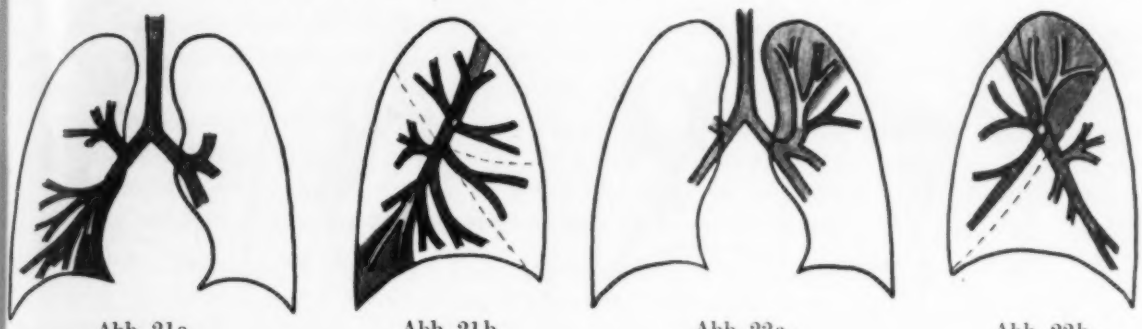

Abb. 21a. Abb. 21b. Abb. 22a. Abb. 22b.

Abb. 21a und b. Verschattung des dorsalen Segments des UL. Im Sagittalbild dreieckige Verschattung im medialen Unterfeld neben dem Herzrand (ähnlich Abb. 17b). Im Frontalbild liegt die Verschattung im Gebiet des hinteren Rezessus und läßt die ventralen und apikalen Abschnitte frei.

Abb. 22a und b. Prozeß im apiko-dorsalen Segment des linken OL. Im Sagittalbild Verschattung des Spitzenfeldes und des medialen Oberfeldes. Sie ist nach unten etwa begrenzt durch eine Linie, die vom Hilus schräg nach lateral oben in den 2. IKR zieht. Im Frontalbild nimmt die Verschattung den apikalen und dorsalen Bereich des OL ein und ist nach hinten begrenzt durch den O-U-Spalt, nach vorne durch eine Linie, die vom Hilus etwa zum Schlüsselbein zieht.

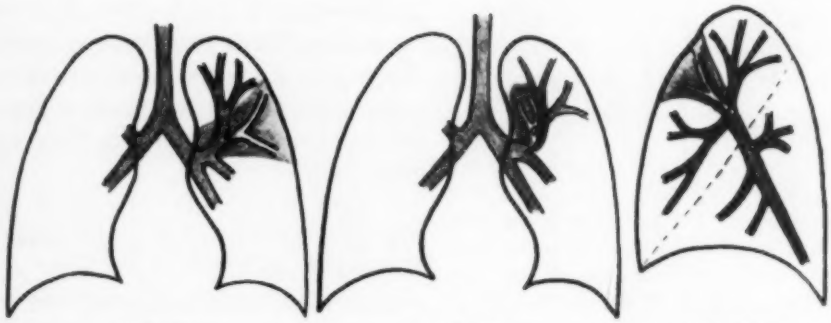

Abb. 23a. Abb. 23b. Abb. 23c.

Abb. 23a. Verschattung des pektoralen Segments des linken OL ohne wesentliche Schrumpfung. – Abb. 23b. Pektorales Segment des linken OL mit starker Schrumpfung nach medial. Die Verschattung liegt neben dem Mittelschatten in Höhe des Aortenbogens. – Abb. 23c. Im Frontalbild liegt die Verschattung vorne. Sie strahlt vom Hilus fächerförmig zur vorderen Brustwand aus und ist je nach dem Grad der Schrumpfung nach unten hin bogenförmig konvex begrenzt.

Abb. 24a. Abb. 24b. Abb. 25a. Abb. 25b.

Abb. 24a und b. Verschattung der ganzen Lingula.

Abb. 25a und b. Verschattung im unteren Segment der Lingula. Sagittal- und Frontalbild.

Abb. 26a und b. Verschattung im Bereich des oberen Astes des apikalen UL-Bronchus. Die Verschattung liegt um den oberen Hiluspol (Sagittalbild). Das Frontalbild zeigt, daß die Verschattung ganz hinten in der Spitze des UL liegt.

Abb. 27a und b. Verschattung im Bereich des unteren Astes des apikalen UL-Bronchus. Die Verschattung liegt im Sagittalbild um den unteren Hiluspol und entlang dem linken Herzrand. Im Frontalbild liegt sie hinter dem O-U-Spalt.

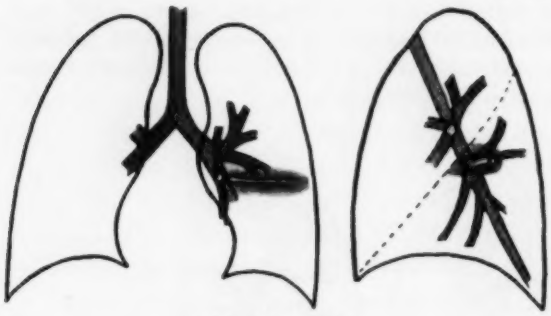

Abb. 28a und b.
Verschattung im Bereich des lateralen Astes des apikalen ULB. Im Sagittalbild horizontal verlaufende bandförmige Verschattung vom Hilus zur lateralen Brustwand etwa in Höhe des 3. und 4. vorderen IKR. Im Frontalbild kleiner Verschattungsbezirk in Hilusgegend hinter dem O-U-Spalt.

lateral oben, etwa in den 2. vorderen IKR zieht. Bei Einbeziehung des pektoralen Segmentes kann ein ähnliches Bild entstehen. Die Entscheidung bringt meist nur das Bronchogramm. Im Frontalbild (Abb. 22b) zieht die Verschattung vom Hilus fächerförmig zum Spitzenfeld. Sie grenzt hinten an den schrägen Interlobärspalt (O-U-Spalt). Die vordere Begrenzung liegt etwa in einer Linie, die vom Hilus zum Schlüsselbein verläuft.

Das pektorale Segment (3) des linken OL ist meist wesentlich größer als im rechten OL. Es reicht im Sagittalbild nach unten bis etwa zum 3. bis 4. IKR, nach oben löst sich seine Verschattung etwa in Höhe der 2. Rippe vorne allmählich auf (Abb. 23a). Bei schrumpfenden Prozessen zieht sich das pektorale Segment manchmal sehr stark nach medial zurück und erscheint dann als dichte Verschattung neben dem Mittelschatten in Höhe des Aortenbogens (Abb. 23b). Das Frontalbild (Abb. 23c) gibt meist Klarheit; die Verschattung strahlt vom Hilus fächerförmig zur vorderen Brustwand aus und ist nach unten hin mehr oder weniger stark — je nach Verkleinerung des Segments — bogenförmig konkav begrenzt.

Das Lingula-Segment (4 und 5) entspricht dem ML auf der rechten Seite. Es ist jedoch durch seine Einbeziehung als Teil des linken OL mit den anderen Segmenten des linken OL eng verbunden. Die Bezeichnung „Lingula" bezieht sich streng genommen nur auf den spitzen oder zungenförmigen Ausläufer des untersten Teils des linken OL, der den vorderen Herzzwerchfellwinkel ausfüllt. Der Name „Lingula" wird aber für das ganze Segment verwendet, obwohl die eigentliche Lingula nur ein Teil dieses Segmentes darstellt. Das Lingula-Segment hat eine große Bedeutung in der neueren Forschung und Lungenchirurgie bekommen. Sie liegt vor allem darin, daß sich häufig in ihm zusammen mit dem linken UL Bronchektasen bilden. Diese Tatsache wurde lange Zeit übersehen und war der Grund vieler unvollständiger Operationen in der ersten Zeit der Lobektomie. Heute wird in solchen Fällen mit dem linken UL eine vollständige Resektion des Lingula-Segments vorgenommen. Nach Churchill und Belsey ist die obere Lingula-Grenze oft deutlich markiert durch einen Einschnitt am vorderen Lappenrand. Gelegentlich geht er tiefer in den Lappen hinein und selten kann er bis zum Hilus reichen, so daß das Lingula-Segment als eigener ML wie rechts vom OL getrennt ist.

Im Gegensatz zum ML, in welchem die beiden Segmente neben- und hintereinander liegen, also durch Vertikalebenen voneinander getrennt sind, liegen die beiden Segmente der Lingula übereinander, sind also durch eine Horizontalebene voneinander getrennt. Diese Anordnung ist für den Chirurgen wichtig. Oft ist nur das untere Segment der Lingula von Bronchektasen befallen. Es ist dann unnötig, gleichzeitig auch das obere Segment wegzunehmen. Bei Resektion des unteren Segments ist wichtig zu beachten, daß es nicht nur ein vorn gelegenes Rechteck bildet, sondern einen Streifen, der entlang dem schrägen Interlobärspalt bis zum Hilus zieht.

Eine Verschattung der ganzen Lingula zeigen die Abbildungen 24a und b. Im Sagittalbild liegt die Verschattung im medialen Mittel- und Unterfeld und ist nach lateral durch eine bogenförmige Linie begrenzt, die etwa in Höhe des 4. vorderen IKR lateral beginnt und nach unten konvex in den Herzzwerchfellwinkel zieht. Das Segment kann sich bei Schrumpfung oder Atelektase weitgehend an den linken Herzrand retrahieren. Im Frontalbild zieht die Verschattung vom Hilus nach vorne unten in den vorderen Rezessus und ist nach unten durch den O-U-Spalt begrenzt. — Ist nur das untere Segment der Lingula befallen, so ist die Verschattung entsprechend kleiner (Abb. 25a und b); doch kann eine Beurteilung meist nur durch das Bronchogramm erfolgen.

V. Der linke Unterlappen (UL)

Es besteht eine weitgehende Ähnlichkeit mit dem rechten UL, deshalb kann hier auf Einzelheiten verzichtet werden. Wie auf der rechten Seite finden wir auch links nicht selten ein Befallensein des apikalen UL-Segments. Siehe Abbildung 18a und b. Eine Verschattung dieses Segments wird häufig als tumoriger Hilus mit peri- oder parahilärer Infiltration gedeutet.

Daneben gibt es auch Verschattungen nur eines der drei Äste des apikalen UL-Bronchus. Ist z. B. sein oberer Ast befallen, so liegt im Sagittalbild (Abb. 26a) die Verschattung um den oberen Hiluspol. Das Frontalbild (Abb. 26b) zeigt, daß die Verschattung hinter dem Hilus und hinter dem O-U-Spalt in der Spitze des UL liegt.

Wenn der untere Ast des apikalen UL-Bronchus befallen ist, so liegt die Verschattung um den unteren Hiluspol und entlang dem linken Herzrand (Abb. 27a). Das Frontalbild (Abb. 27b) zeigt, daß die Verschattung hinter dem O-U-Spalt liegt. Eine Verschattung im Bereich des lateralen Astes des apikalen ULB zeigt Abb. 28a und b.

Ein wichtiger Unterschied zwischen rechts und links ist das Fehlen eines eigenen kardialen Segmentes links. Wenn auch ein entsprechender Bronchalast meist vom ventralen UL-Bronchus (Ziffer 7 in Abbildung 3, 4 und 7), gelegentlich auch vom UL-Stammbronchus, entspringt, so hat er doch selten die Selbständigkeit des rechten kardialen Bronchus.

Die übrigen drei basalen UL-Segmente zeigen gegenüber rechts keine wesentlichen Unterschiede.

Die klinische Bedeutung der segmentalen Anordnung und Lokalisation verschiedener Lungenveränderungen wie Infiltrierungen, Atelektasen, Bronchektasen, Pneumonien, Abszesse, Kavernen, Streuungen usw. soll im einzelnen später behandelt und durch entsprechende Röntgenbilder belegt werden.

Zusammenfassung

Nach Definition des Begriffs „Lungensegment" wird auf die wachsende Bedeutung der broncho-pulmonalen Lungensegmente für die Klinik hingewiesen. Es wird eine Übersicht über die verschiedenen Lungensegmente gegeben, wie sie uns vor allem bei der kindlichen Tuberkulose mit ihren gutartigen Infiltrierungen, Atelektasen und Schrumpfungen bestimmter Lungenabschnitte täglich in Erscheinung treten. An Hand einfacher Skizzen wird dabei der Zusammenhang mit dem Bronchalbaum gezeigt, wie er in vielen Bronchogrammen nachgewiesen werden konnte.

Summary

A definition is given of the concept "lung segment" and attention is drawn to the increasing clinical importance of the bronchopulmonary segments. A review is presented of the various lung segments which we have daily to deal with specially in infantile tuberculosis with benign infiltration, atelectasis and shrinking of definite sections of the lung. The relation to the bronchial tree as demonstrated repeatedly in bronchograms is shown in sketches. (*F. H.*)

Resumé

Après avoir précisé la nation de „segment pulmonaire", Paul Chr. Schmid montre l'importance croissante qu'offre, du point de vue clinique, le segment pulmonaire. Il nous donne un aperçu des différents segments pulmonaires tels qu'ils se présentent à nous, avant tout dans les cas de tuberculose infantile avec les infiltrations bénignes, les atilectasies et les ratatinements de certaines parties du poumon. A l'aide de quelques croquis simples, il nous montre le rapport avec l'arbre bronchial tel qu'il a pu être établi par de nombreux bronchogrammes. (*R. L.*)

Resumen

Después de la definición del concepto "segmento pulmonar", se indica la importancia creciente de los segmentos pulmonares bronquiales para la clínica. Se da un vistazo sobre los diversos segmentos pulmonares, tal como los encontramos ante todo en la tuberculosis infantil con sus infiltraciones beningnas, atelectacias y retracciones. A mano de bosquejos simples se enseña la relación con el árbol bronquial, tal como se pudo comprobar en muchos broncogramas. (*F. A.*)

Schrifttum

Benson: angeführt von Boyden. — Boyden, E. A.: A Synthesis of the Prevailing Patterns of the Bronchopulmonary Segments in the Light of Their Variations. Minneapolis, Minnesota 1949. — Brügger, H.: Die Tuberkulose des Kindes. Stuttgart 1948. — Über Primärinfiltr. Z. Tbk. 66 [1932]: 1. — Carnot: Presse méd. 1902, 87. — Brock, R. C.: Guy's Hosp. Rep. 1942—1944. — Churchill, E. D. und Belsey, R.: Ann. Surg. 109 [1939]: 481. — Eliasberg u. Neuland: Jahrbuch f. Kinderheilk. 93 [1920]: 88. — Esser, C.: Dtsch. med. Wschr. 73 [1948]: 47—48. — Fortschr. Röntgenstr. 71 [1949]: 1:28 und 1:205. — Klin. Wschr. 28 [1950]: 5/6:81. — Görgényi-Göttche, O.: Über die Epituberkulose. Ann. Paediatr. [1949]: 6. — Herrnheiser: Fortschr. Röntgenstr. 53 [1936]: 251. — Huizinga, E.: Acta radiol. 19 [1938]: 399; 21 [1940]: 75; 24 [1943]: 294; — Ann. d'oto-rhino-laryng. 65 [1948]: 361. — Jackson u. Huber: J. of the Amer. College of Chest Phys. 9 [1943]: 1. — Jacobaeus: Med. Klin. 1932, 670. — Zbl. Radiol. 14 [1933]: 194. — Jacobaeus u. Westermark: Acta radiol. 11 [1930]: 547. — Kalbfleisch: Allg. pathol. Schriftenr. [1942]: 3/4. — Kleinschmidt, H.: Tuberkulose der Kinder. Leipzig 1927. — Müller, R. W.: Beitr. Klin. Tbk. 99 [1943]: 195. — Mschr. Kinderheilk. 85 [1940]: 50. — Reinhardt: Verh. dtsch. Ges. f. Pathol. 66 [1936]: 233. — Rosselet: Helv. med. Acta 10 [1943]: 697. — Rössle, R.: Pathol.-anat. Grundlagen d. Epitbk. Virchows Arch. 296 [1935]: 1. — Schinz, Baensch, Friedl: Lehrbuch d. Rö. Diagnostik. 4. Aufl. 1939. — Simon u. Redeker: Prakt. Lehrb. d. Kindertuberkulose. 2. Aufl. Leipz. 1930. — Sturm, A.: Die klin. Pathologie d. Lunge in Beziehung zum veget. Nervensystem [1948]. Dtsch. med. Wschr. 71 [1946]: 201. — Westermark: Med. Klin. 1932, 675. Acta radiol. 16 [1935]: 531; 19 [1938]: 285. — Zuidema, P.: Schweiz. Zschrft. f. Tbk. [1949]: 5.

Die brucellöse Spondylitis

Von S. Di Rienzo

Mit 20 Abbildungen

Die außerordentliche Verbreitung der verschiedenen Formen von akuter und chronischer Brucellose während der letzten 10 Jahre zwingt zur Kenntnis der Wirbellokalisation dieser Erkrankung und man muß diese Ätiologie bei einer akuten, subakuten oder chronischen Spondylopathie in erster Linie berücksichtigen.

Seit langer Zeit kennen wir die Bevorzugung der Brucella für einige Gewebe des menschlichen Organismus. Vielleicht bevorzugt dieses infektiöse Agens das Wirbelsystem, sowohl seinen knöchernen Teil wie auch seine benachbarten Weichteile. Die vertebrale Lokalisation der Melitensis Infektion ist so häufig, daß dieselbe als eine Tatsache betrachtet werden muß. Diese Bevorzugung und die charakteristischen Reaktionen der Infektion stellen diagnostische Hilfsmittel dar.

Die klassischen Autoren geben für die Lokalisation von Brucella in der Wirbelsäule ungefähr 20% (Eyre, 1908) und 30 bis 40% (Lemansky, 1911) an.

Unter den modernen Autoren erwähnen H. Roger et I. Poursines (1938) diese Lokalisation als eine gewöhnliche Tatsache, vorausgesetzt daß man jede Manifestation der Rhachialgie als vertebralen Angriff auffaßt.

Nach Villafane Lastra befällt die Brucellose klinisch und röntgenologisch mehr als 50% der Infizierten und ungefähr 75% in den autoptisch studierten Fällen.

Die Diskrepanz in den Statistiken der klassischen und modernen Autoren in der Häufigkeit dieser Lokalisation des Malta-Fiebers beruht zum Teil auf den systematischen Untersuchungen mit geeigneter Röntgentechnik und Ausrüstung, welche die Erkennung der minimalen oder beginnenden Läsionen, durch Brucella hervorgerufen, gestattet.

Diese minimalen Läsionen wurden in den früheren Statistiken nicht berücksichtigt, sondern dieselben beziehen sich nur auf die vorgeschrittenen und ausgedehnten Läsionen.

Geschichte

Die Entdeckung der Spondylitis bei Malta-Fieber ist nicht neu. Hugues im Jahre 1897 und Eyre 1908 erwähnen die Häufigkeit, mit welcher das Syndrom Melitensis als Ursache von Gelenk- und Wirbelveränderungen gefunden wurde. Lagriffoul, Roger und Mestrezat im Jahre 1910 sprechen von der Möglichkeit, daß die chronischen fieberhaften Rheumatiken ihre Ursache im Agens Melitensis haben könnten.

Trotta und Cantieri veröffentlichten 1913 drei Fälle von iliakalen Abszessen während des Verlaufes von Malta-Fieber mit Lendenschmerzen und Steifigkeit der Wirbelsäule, und ohne röntgenologische Belege schlossen die Verfasser auf vertebralen Ursprung dieser Abszesse.

Die späteren Arbeiten von Roger aus den Jahren 1923 und 1925, von Palagi 1927, de Martin 1926, de Grisanti 1929 und de Michel Becket, R. Puig und P. Chavet 1939 und einige Thesen und Veröffentlichungen bezogen sich auf die Häufigkeit, gewisse anatomische Charakteristiken und auf einige Perioden des Verlaufes der vertebralen Läsionen durch Brucella. Seitdem erscheinen häufige Publikationen der melitokokkischen Spondylitis, die sich nur auf ausgedehnte Läsionen und ungenügende röntgenologische Belege beziehen. In ihnen hat man des öfteren die Möglichkeit der Verwechslung der Läsionen durch Agens melitensis mit denjenigen durch Bazillus Koch besprochen. Die beginnenden Veränderungen, welche nur in perfekten Profil-Aufnahmen zu erkennen sind, werden nicht erwähnt.

Villafane Lastra und seine Mitarbeiter am Lehrstuhl für Epidemiologie, Córdoba, beschrieben die röntgenologischen Zeichen der minimalen Spondylitis durch Brucella und ebenso das Röntgenbild der Folgeerscheinung des vertebralen Angriffs.

Die Summierung der klassischen Publikationen und der modernen Beobachtungen vervollständigen das klinische, anatomische und röntgenologische Bild dieser Lokalisation des Malta-Fiebers. Diese Erkenntnis veranlaßt uns, das röntgenologische Bild dieser Spondylitis in eines der wichtigsten Symptome, welche zum brucellösen Syndrom (klinisch, Laboratorium und röntgenologisch) gehören, einzureihen. Auf diese Weise wird die Diagnose auf sichere Basis gestellt.

Lokalisation

Die Melitensis-Infektion beschränkt sich nicht auf den knöchernen Teil des Wirbelskelettes, sondern befällt auch die Weichteile, manchmal bevorzugterweise, sowohl die differenzierten (Hirnhäute, Mark und Nerven) wie auch die Stützgewebe des markartigen Kanals und die die Wirbelsäule umgebenden Bänder oder die Wirbelkörper trennenden intervertebralen Bandscheiben.

An Brucella kann jeder Teil der Wirbelsäule erkranken, aber anscheinend ist das Lendensegment bevorzugt. In den von uns beobachteten Fällen sahen wir diese Lenden-Lokalisation in ca. 80% im Vergleich zu den übrigen. Diese Bevorzugung ist nicht leicht zu erklären, aber wahrscheinlich ist der anatomische Faktor als Hauptursache beteiligt, sei es weil der untere Teil der Wirbelsäule das größere Gewicht trägt oder weil der Lendenteil große Beweglichkeit besitzt.

Unsere heutigen Kenntnisse der Pathogenese dieses Prozesses gestatten nicht die Annahme, daß derselbe vorzugsweise im Knorpel oder Wirbelkörper beginnt. In beiden Elementen bestehen anatomische Verhältnisse, welche die Ansiedlung des mikrobischen Agens begünstigen, denn sowohl das spongiöse Gewebe des Wirbelkörpers mit seiner Funktion als Filter wie auch die Ausspülung durch Tränkung des erwachsenen intervertebralen Knorpels begünstigen den Angriff der Bakterien oder ihrer Toxine. Trotzdem, nicht nur diese anatomischen Verhältnisse veranlassen die vertebrale Lokalisation des brucellösen Agens, denn dieselben bestehen auch für die übrigen infektiösen Agenzien, welche septische Bilder zeigen ohne eine Spondylitis hervorzurufen, mit Ausnahme einiger Fälle. Andererseits sind die anatomischen Verhältnisse in der ganzen Wirbelsäule ähnlich, während Brucella den Lendenteil bevorzugt.

Ausnahmsweise befällt Brucella einen einzigen Wirbel oder den Knorpel und die Wirbel, welche von ihm getrennt werden. Gewöhnlich handelt es sich um multiple Läsionen unter Vorherrschen des Angriffes in einem Punkte. Diese multiple Lokalisation in verschiedenen Phasen des Ablaufs ist ein wichtiges Zeichen zur Erhärtung der Differenzierung gegen die am häufigsten beobachtete Spondylitis, nämlich die tuberkulöse und typhöse.

Die klinische Symptomatologie

Der Organismus kann die Lokalisation von Brucella in der Lendenwirbelsäule von der unbemerkten bis zur äußerst alarmierenden Form anzeigen.

Dieser Angriff wird verdächtig durch die Erscheinung zweier Symptome, welche sich zu den schon vorhandenen gesellen, nämlich: Schmerzen in der Lendengegend und Kontraktur.

Der Schmerz ist nicht besonders charakterisiert in seiner Intensität oder Lokalisation, wohl aber in seinem Widerstand den gewöhnlichen Schmerzlinderungsmitteln gegenüber, wenn derselbe sehr stark ist.

Es sind alle Stufen des Schmerzes möglich. Einige Kranke haben unerträglich bohrende Schmerzen, welche nicht durch Ruhe, besondere Lagerungen oder die gewöhnlichen Linderungsmittel zu stillen sind. Andere dagegen spüren nur eine Lendenschmerzhaftigkeit, welche kaum stärker als die allgemeinen Schmerzen sind.

Die Rhachialgie zwingt den Kranken zur Bettruhe, in welcher er keine günstige Lagerung für dieselbe findet, wie bereits angeführt, im Gegenteil zu anderen Erkrankungen, z. B. Morbus Pott, bei welcher die Ruhe oder Unbeweglichkeit die Rhachialgie lindert.

Zwischen den Stufen des Schmerzes und der Ausdehnung der anatomischen Läsion der Wirbelsäule bestehen keine direkten Beziehungen, aber solche können im Zusammenhang mit der Lokalisation des Prozesses bestehen. Die schmerzhaften Erscheinungen sind intensiver beim Befallensein der artikulären Umgebung, der Nervenwurzeln oder artikulären Zonen, welche einer häufigen und großen Bewegung ausgesetzt sind.

Der Schmerz verändert sich nicht des Nachts und es besteht auch kein Synchronismus mit dem Fieber. Die Fieberwellen brauchen nicht von Schmerz-Zyklen begleitet zu sein, und gleichzeitig kann eine starke Rhachialgie mit kaum erhöhter Temperatur bestehen. Der Schmerz strahlt nach den unteren Extremitäten, Schenkeln und Beinen aus, sowohl zu den Hüften wie auch in die Nähe des Abdomens. Diese Schmerzen flackern durch Bewegung auf, aber wir wiederholen, daß sie nicht durch Ruhe verschwinden.

Der Druck oder die Beklopfung der Wirbelsäule rufen den Schmerz hervor oder erhöhen ihn und zeigen die am meisten erkrankte Zone an. Deformationen beobachtet man nur in den Phasen ausgedehnter Zerstörung.

Die Rhachialgie ist von der Kontraktur der Rückenmuskeln verschiedenen Grades und Ausdehnung begleitet. In einigen Fällen geht sie unbemerkt vorüber, während sie in anderen durch Steifigkeit des Stammes mit Unmöglichkeit der Rotation, Beugung und Streckung den Kranken immobilisiert.

Im allgemeinen ist die erhöhte Steifigkeit des Stammes stets von ausgedehnten anatomischen Läsionen und starkem Schmerz begleitet.

Wenn die brucellöse Osteomyelitis einen Abszeß im vorderen Teil des Wirbelkörpers gesetzt hat, so kann infolge der Nachbarschaft mit der Serosa eine peritoneale Reaktion entstehen, welche intensiv und allgemein werden kann, so daß sie eine Kontraktur der Muskeln der Vorderwand des Abdomens mit Darm-Parese und Erbrechen, beschleunigtem Puls, Hypotonie und Adynamie hervorruft.

Auf diese Weise entsteht ein Bild der subakuten Peritonitis, deren Ursache man vergebens sucht, wenn vorher nicht die Diagnose Melitensis-Infektion gestellt wurde. Wenn die ätiologische Diagnose nicht frühzeitig gestellt wird, kann dieses Bild sogar zu einem chirurgischen Eingriff veranlassen.

Die Röntgenologie

Bevor wir die röntgenologischen Zeichen der Wirbelsäulenveränderungen studieren, wollen wir die technischen Forderungen hervorheben, welche für eine genaue Röntgenuntersuchung erfüllt werden müssen.

Dieselben beziehen sich besonders auf die Vorbereitung des Kranken, auf die röntgenologische Ausrüstung und auf die Einstellung der Strahlenrichtung. In der Untersuchung des Lenden-Sektors ist es unbedingt erforderlich, die Undurchsichtigkeit des abdominalen Inhaltes zu uniformieren. Die Gase und Faeces können Bilder hervorrufen, welche zu Irrtümern führen oder welche zum mindesten ein ungenaues Bild geben.

In der Mehrzahl der Fälle ist die Entfernung der Gase und Materia verhältnismäßig leicht, indem man 10 Stunden vor der Untersuchung aktive Abführmittel (salzige oder Rhizinus) verabreicht und ca. 30 Minuten vor der Untersuchung eine oder zwei Ampullen Pitressin spritzt.

Aber nicht immer erreicht man eine gute Reinigung des Darmes, weil für einige Kranke mit dem subakuten peritonealen Bilde die Abführmittel eine Gegenindikation darstellen, und die Reizmittel der Peristaltik haben keinen Erfolg oder bedeuten Gefahr. Wenn man in diesen Fällen

die röntgenologische Untersuchung nicht hinausschieben kann, so ist der photographische Effekt des Gases und der Faeces zum Teil durch leichte Atmung des Kranken während der Aufnahme zu beheben.

Die Röntgenanlage muß sehr leistungsfähig sein, und man benutzt Röhren mit einem kleinen Brennfleck. Aus diesem Grunde kann man die Drehanodenröhre nicht entbehren.

Für die Aufnahmen muß man mehrere Einstellungen der Strahlenrichtung vornehmen. Die sagittalen Aufnahmen bieten wenig Aufschluß, während das Profilbild eine genaue Vorstellung über die Ausdehnung der Läsion vermittelt.

Ohne diese Aufnahmen entdeckt man die beginnenden Zeichen der Zerstörung des Wirbelkörpers nicht. Zum Auffinden dieser minimalen Läsionen sind beinahe immer die Profile (transversale Aufnahmen), das rechte und das linke unentbehrlich, denn infolge der Schattensummierung oder der Projektion werden kleinste Zerstörungen unter Umständen in einer Einstellung nicht dargestellt, wohl aber in der anderen.

Zur Kontrolle des Krankheitsverlaufes der paravertebralen Läsion ist dies um so wichtiger, denn in diesem Falle muß immer die Röntgenaufnahme desselben Profils ausgeführt werden. Neben dieser Strahlenrichtung zur vorteilhaften Einstellung der Wirbelkörperveränderung muß man auch geeignete Einstellungen für das Ileosacralgelenk, in welchem sich die Infektion so häufig lokalisiert, wie auch diejenige für die kleinen Intervertebralgelenke benutzen. Diese schräge Einstellung der Strahlenrichtung kann man vorteilhaft unter röntgenoskopischer Kontrolle ausführen, vorausgesetzt, daß der Umfang des Untersuchten es gestattet.

Nicht jede durch die Brucella hervorgerufene Wirbelkörpererkrankung hat röntgenologische Zeichen. Hier ist es wie bei anderen Skelettabschnitten, in denen die röntgenologische Manifestation nur zum Vorschein kommt, wenn die anatomischen Zerstörungen ausreichend sind.

Aus diesem Grunde sieht man Kranke mit klinischen Erscheinungen der Spondylitis, gekennzeichnet durch Rückenschmerzen und Kontrakturen, währenddessen im Röntgenbild keine nennenswerten Veränderungen zu beobachten sind. Einige dieser Kranken, die in der akuten Phase ohne röntgenologisch nachweisbare Wirbelkörperveränderungen starben, zeigten dennoch bei der Autopsie zahlreiche Defekte, von denen einige makroskopisch gut sichtbar waren.

Die im Röntgenbild am besten zu erkennenden Destruktionen befinden sich im Bereich der Konturen der Wirbelkörper und werden von mehr oder weniger stark ausgeprägten sklerotischen Rändern umgeben. Die Veränderungen an der Spongiosa und den kleinen Zwischenwirbelgelenken treten nur nach Abschluß der ersten Periode in Erscheinung.

Wir können die Röntgenbilder in drei Typen einteilen:

1. diejenigen, welche durch den Beginn des Prozesses bestimmt werden;
2. diejenigen, welche während eines Status der Spondylitis beobachtet werden;
3. diejenigen, welche die Folgeerscheinungen der Infektion darstellen.

Für diese einzelnen Zustände darf man keine Grenzen suchen, denn die Kranken gehen unbemerkt von einem in den anderen Zustand über oder überspringen auch Zwischenstufen.

Einige Kranke schreiten von der beginnenden entzündlichen Periode bis zu der Reparation vor, ohne daß Erscheinungen der Zerstörungsperiode, die bei Brucella so häufig ist, auftreten, oder es manifestiert sich diese nicht auf der Aufnahme. Es sind dies jene Kranken, welche dann einige Jahre später typische degenerative Spondylopathien zeigen, ohne daß man die vorausgegangene entzündliche Periode im Röntgenbild erkennen kann.

Es ist durchaus nicht ungewöhnlich, Zeichen des beginnenden Prozesses zusammen mit Zeichen der Zerstörungsperiode anzutreffen. Aus diesem Grunde beschreiben wir gemeinsam mit den Zeichen des beginnenden Prozesses diejenigen, welche man während der Periode des Status der Spondylitis beobachten kann und halten uns bei dieser Beschreibung so weit als möglich an die anatomischen und klinischen Tatsachen.

Bilder des Beginnens und während der Erkrankung (Verlauf) der Spondylitis.

Der beginnende Prozeß der Spondylitis reproduziert sich im Röntgenbild je nach seinem Sitz in verschiedener Weise. Vier Lokalisationen sind hierbei die häufigsten, und sie befallen mit Vorliebe folgende Stellen:

1. Wirbelkörper;
2. Wirbelkörper und Bandscheiben gemeinsam;
3. Wirbelkörper, Bandscheiben und Bänder;
4. Ileosacralgelenke.

Bei unseren Beobachtungen sahen wir keine Lokalisation in den kleinen Zwischenwirbelgelenken, wie auch nicht in den Proc. transv. oder spin.

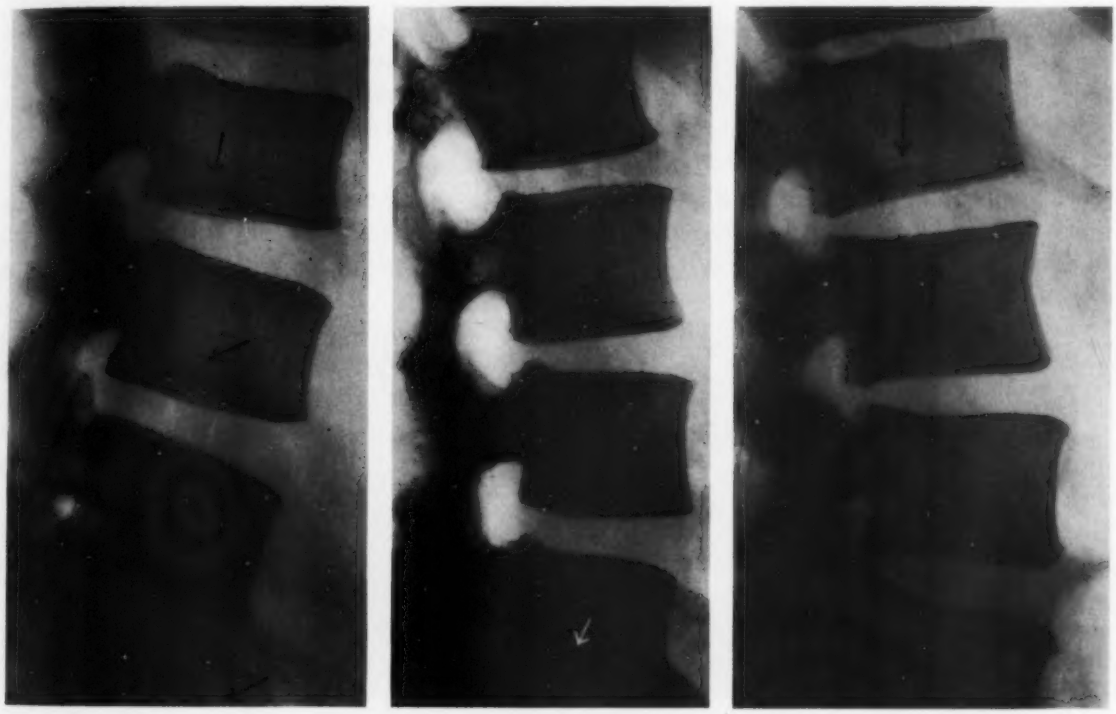

Abb. 1. Abb. 2. Abb. 3.

Abb. 1, 2 und 3: In den Röntgenbildern sieht man die Veränderungen des Wirbelkörpers bei Einsenkung des nucleus pulposus in die Wirbelscheiben.

Es besteht keine Lokalisation in einem dieser anatomischen Abschnitte der Wirbelsäule. Obwohl man nicht vom gleichzeitigen Beginn in den Weichteilen (Knorpel und Bänder) und im knöchernen Anteil sprechen kann, so darf man doch den synchronischen Ablauf der Schädigung annehmen, an welchem Knochengewebe, Knorpel und Bänder in ähnlicher Form teilnehmen.

Die Brucella-Erkrankung hat in jeder Region ihre eigene Manifestation, welche weniger durch ihre Form als vielmehr durch die charakteristischen Reaktionen des bevorzugt befallenen Gewebes und seiner anatomisch-histologischen Veränderung bedingt sind.

Obgleich der infektiöse Prozeß mehr oder weniger manifest und getrennt in Schüben abläuft, so findet man doch im Röntgenbild nebeneinander Zeichen des Beginnes der Spondylitis,

wie auch Zeichen des Erkrankungsstadiums und der Reparation. Den Beginn der Spondylitis kann man mit seinen typischen Zeichen nur auf den im Anfang der Erkrankung angefertigten Bildern festhalten.

Bei der akuten Brucellose zeigen sämtliche Wirbelkörper weit häufiger als die beginnende chronische Verlaufsform ein verwaschenes Bild, als ob durch einen technischen Fehler das Bild der Knochenstruktur nicht deutlich wiedergegeben wäre. Sobald der Prozeß in das chronische Stadium übergeht, erscheint das gegenteilige Bild. Die Knochenzeichnung des Wirbels, besonders die des Wirbelkörpers, verstärkt sich und die Bälkchenbreite ist größer als normal.

Das erstgenannte Zeichen, die verwaschene Knochenstruktur, ist bedingt durch den entzündlichen Prozeß mit starkem Ödem der vertebralen Hüllen und durch den kongestiven Zustand des Knochenmarkes, welcher die septicaemische Phase der Erkrankung begleitet. Das zweite Bild wird verursacht durch den osteoporotischen Zustand, der allgemein bei chronischen Prozessen vorkommt und der bei Brucellösen besonders im Wirbelabschnitt hervortritt (hypertrophe Atrophie).

Der Prozeß kann sich im epiphysären oberen oder unteren Wulst lokalisieren, mit Vorliebe aber am Lig. ant. oder an der Rand- oder Deckplatte, hier allerdings meistens im mittleren Abschnitt dem Nucleus pulposus gegenüber. Auch kann der Prozeß im spongiösen Gewebe des Wirbelkörpers beginnen. Diese ersten Etappen beobachtet man nur bei systematischen Röntgenuntersuchungen der Wirbelsäule von Brucellösen.

Unsere Abbildungen 1, 2 und 3 geben die häufigsten Bilder der Anfangsform der Spondylitis wieder. Auf diesen drei Röntgenaufnahmen von verschiedenen an Brucellose erkrankten Patienten mit positiver Blutkultur sehen wir die Eindellung der Wirbelscheibe gegenüber dem Nucleus pulposus.

Wir müssen bemerken, daß sich sämtliche Ausbuchtungen gegenüber dem Nucleus pulposus der erwähnten Bandscheibe befinden, wodurch die Anwesenheit eines kombinierten Prozesses mit Beteiligung der Weichteile und des Knochens zum Ausdruck gebracht wird.

Die röntgenologischen Charakteristiken dieser Ausbuchtungen decken sich mit den von Schmorl beschriebenen hypertrophischen Knoten der Bandscheibe. Danach würde es sich also nicht um eine primäre Lokalisation im Wirbelkörper handeln, sondern um eine sekundäre Reaktion auf einen entzündlichen und mechanischen Prozeß in der Nachbarschaft. Aber obgleich dieses die anatomische Tatsache ist, im Röntgenbild drückt sie sich nur durch die knöchernen Reaktionen aus, und sie dient so als Maßstab für den Ausdehnungsgrad des Prozesses. Andererseits können wirklich Exostosen an dieser Stelle entstehen, und sie offenbaren damit die Möglichkeit, daß die knöchernen Reaktionen hier die Fähigkeit des Einbruches besitzen, welche sie auch im vorderen Teil des Wirbelkörpers in der Nähe des Lig. ant. haben.

In der Abbildung 5 haben wir die Röntgenaufnahme eines akuten Brucellosen-Falles mit positiver Blutkultur und Huddleson-Reaktion $^1/_{200}$ vor uns sowie das Röntgenbild des anatomischen Präparates der durchschnittenen Wirbel. Hierbei finden wir eine Bestätigung für die Genauigkeit der Röntgenbilder in bezug auf die Läsionen der Kontur und der entsprechenden ausgedehnten destruktiven Veränderungen. Die durch die brucellöse Läsion bedingten Veränderungen der spongiösen Struktur, welche auf der Röntgenaufnahme des anatomischen Präparates sehr gut zu erkennen sind, kann man auf der Röntgenaufnahme der Patienten nicht beobachten.

Wir sehen hier die Genauigkeit der Röntgenbilder des Patienten hinsichtlich der Konturveränderungen und der Ausdehnung ihrer Zerstörungen, hingegen nicht die durch die brucellöse Erkrankung hervorgerufene Veränderung der Spongiosastruktur, wie man sie sehr gut auf der Röntgenaufnahme des anatomischen Präparates nachweisen kann.

Die Bilder sind anfangs, bedingt durch die gleichzeitig Erkrankung von Wirbelkörper und Bandscheibe, durch verwaschene Grenzen der Grund- und Deckplatte (welche den Diskus be-

grenzen) gekennzeichnet. Man beobachtet eine doppelte Kontur an der Wirbelgrenze durch Einsenkung der Grund- und Deckplatte der erkrankten Wirbel, als ob die Bandscheibe ganz hypertrophisch wäre.

Etwas später beginnen die vertebralen Grenzen auszufasern und der intervertebrale Raum verschmälert sich; die doppelte Kontur, welche die Hypertrophie der Bandscheibe anzeigte, verschwindet. Die Zerstörung des Wirbelkörpers wird offenkundig und die natürliche Tendenz zur Reparation drückt sich bald in einer Verdichtung des Lig. ant. und einer Verdichtung des Knochengewebes aus. Abbildung 6 und 7 stellen einen derartigen typischen schematischen Fall dieses Beginnens dar.

Die Abbildungen 8 und 9 stammen von einem Patienten, bei dem z. Z. der Untersuchung klinisch eine Spondylitis und röntgenologisch das akute Stadium vorhanden waren. Die Huddlesonsche Reaktion war $^1/_{500}$ positiv. Die Testung mit Melitina erzeugte eine knotige Infiltration.

Bei diesem Patienten konnten wir den Verlauf der Spondylitis bis zum Beginn der Reparationsperiode verfolgen.

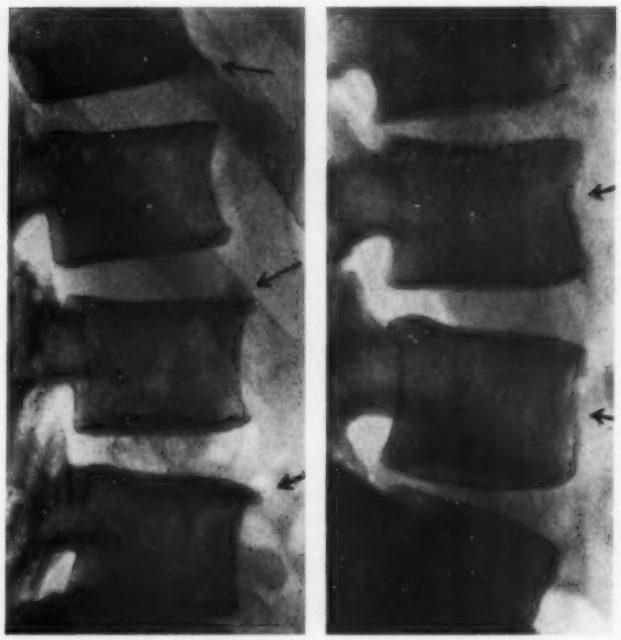

Abb. 4. Gewöhnliches Röntgenbild des Beginns des Prozesses mit Vorzug der vorderen Fläche der vertebralen Winkel.

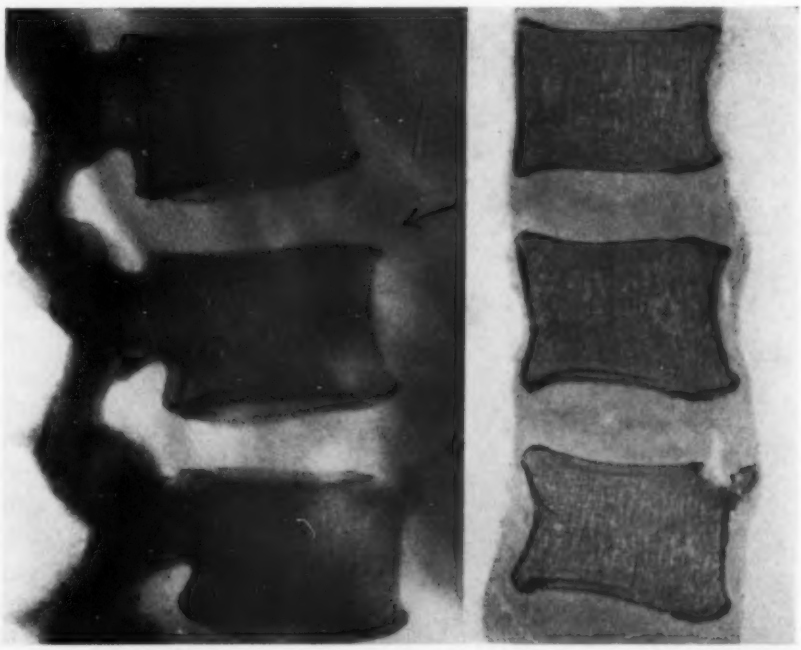

Abb. 5. Röntgenbild des Kranken und des Operationspräparates desselben, in welchem wir eine Sprengung des vertebralen Winkels erkennen.

Das Studium dieser Röntgenbilder und ihr Vergleich mit der Abbildung 10 erlaubt uns eine zusammenfassende Betrachtung des Erkrankungsablaufs von seinen ersten Anfängen bis zum Erscheinen der röntgenologischen Zeichen der Reparation.

Abb. 6 und 7. Zwei Episoden des Verlaufes der brucellösen Spondylitis eines Kranken mit positiver Blutkultur. Zwischen beiden Aufnahmen besteht eine Differenz von drei Monaten.

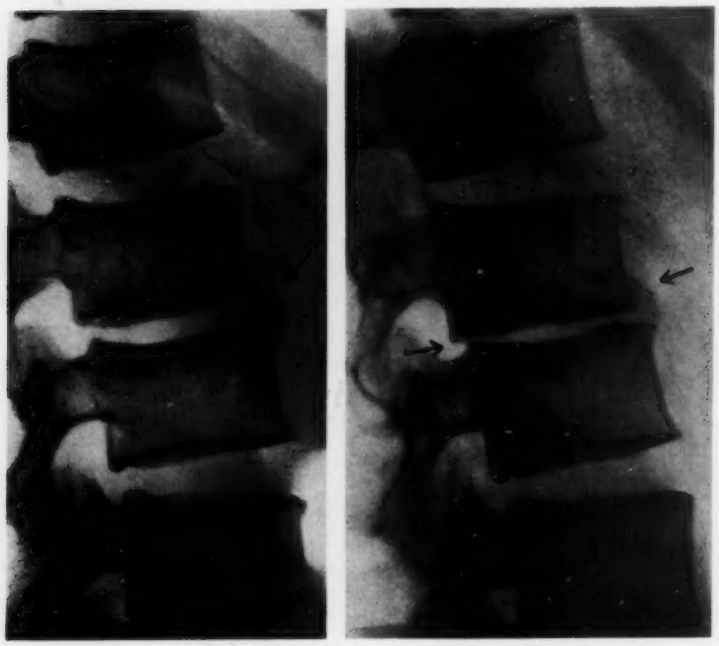

Abb. 8 und 9. Ähnliche Beobachtung eines Kranken mit Huddleson 1/500 positiv. Unterschied zwischen beiden Aufnahmen vier Monate.

Das so gewonnene Bild stimmt klinisch mit der Steigerung der Rhachialgie und Abnahme der Kontraktur überein.

Aus diesen Bildern ersehen wir, daß sich, während die Bandscheibe verödet, die Deck- und Grundplatte der Wirbelkörper unter den Erscheinungen einer knöchernen Reaktion der Umgebung und der Einlagerung von Kalksalzen weitgehend verändern. In diesem Augenblick beginnt dann meistens die Periode der Reparation und sie dauert so lange, wie sie durch die biologische Abwehrlage aufrechterhalten bleibt. Erlischt diese, so kann eine neue Aktivierung des Prozesses zu einer weitgehenden Zerstörung der Wirbelkörper führen.

Derselbe Patient, von dem die Abbildung 10 war, hatte eine weitere Lokalisation im thorakalen Abschnitt, welche bezüglich ihrer Evolution ungefähr derjenigen des lumbalen Abschnittes entsprach. Wie uns Abbildung 11 veranschaulicht, zeigt das Röntgenbild ein Schwinden der Bandscheibe und Veränderungen der Struktur der Wirbelkörper. Es besteht also eine gewisse Ähnlichkeit mit dem Röntgenbild des wirklichen Morbus Pott, und nur durch die Diskordanz von Klinik und Labor werden die Zweifel des Arztes wach und er dadurch auf den richtigen Weg zur Diagnose geführt. Hierzu ist Voraussetzung, daß der Arzt überhaupt an die brucellöse Spondylitis denkt, und bei jeder Spondylopathie muß er diese Ätiologie in Erwägung ziehen.

Die brucellöse Spondylitis unterscheidet sich von der tuberkulösen Spondylitis durch die erhöhte Knochenreaktion der ersteren, welche an einen ausheilenden unspezifischen entzündlichen Prozeß denken läßt. Das Röntgenbild stimmt nicht mit dem klinischen Bild des Kranken überein, da dieses eine verhältnismäßig akute Erkrankung anzeigt, währenddem sich aber bei Morbus Pott

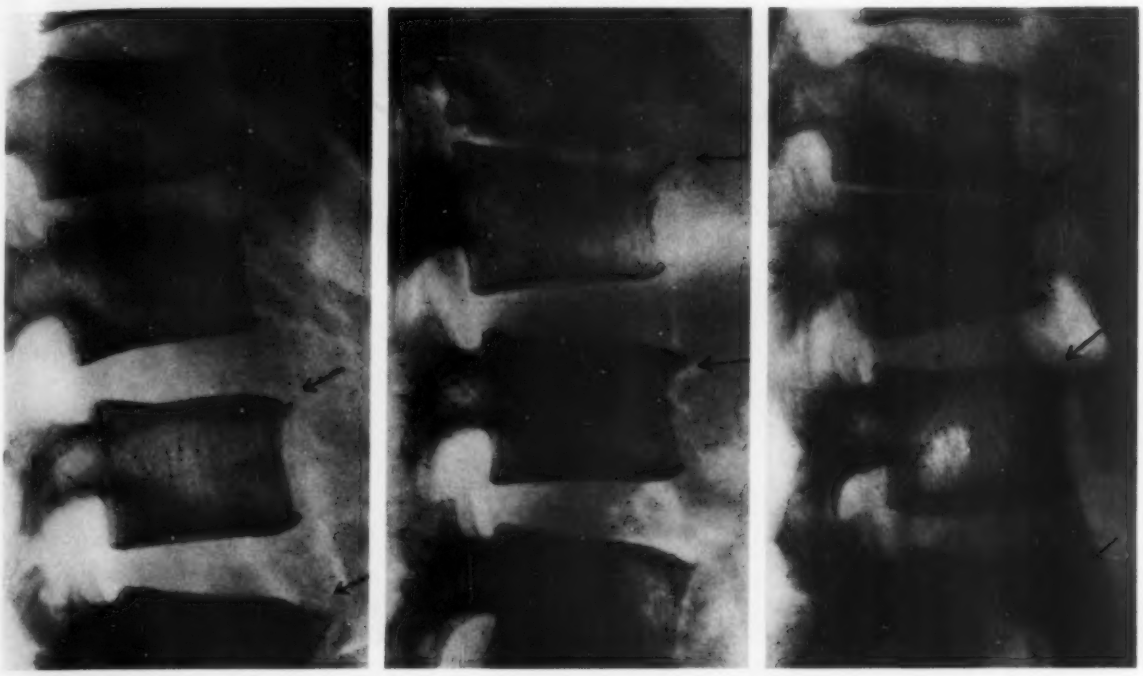

Abb. 10. Entwicklung einer brucellösen Spondylitis. Die betreffenden Röntgenbilder wurden im Februar, Juli und Dezember desselben Jahres aufgenommen. In demselben Kranken bestand eine dorsale Lokalisation.

nicht so ausgedehnte Veränderungen entwickeln, und noch weniger, da dieses in dieser Phase eine Reparation aufweist. Durch diesen Gegensatz zwischen klinischem und röntgenologischem Befund muß der Arzt an eine Spondylitis mit mehr chronischem Verlauf denken, als wir sie bei der Tuberkulose gewöhnt sind.

Abb. 11. Röntgenaufnahme des dorsalen Sektors desselben Kranken.

Wenn die brucellöse Infektion die Wirbelsäule während der Wachstumsperiode befällt, noch bevor die Epiphysenverschmelzung eingetreten ist, dann sind die von ihr gesetzten Veränderungen sehr hervorstechend. Die Erkrankung an der vertebralen Epiphyse verläuft in der geschilderten Weise und die Zerstörungen der Wirbelkörper sind sehr groß. Bei diesem Prozeß hat die Bandscheibe besonderen aktiven Anteil, indem sie in einigen Fällen mit besonderer Vorliebe befallen wird.

Abb. 12.

Abb. 13.

Abb. 12. Spondylitis eines 12jährigen Mädchens. Man vergleiche mit dieser Aufnahme die folgende, 4 Jahre später.

Abb. 13. Die Reparation ist nicht komplett, aber zufriedenstellend.

In Abbildung 12 zeigen wir das Röntgenbild der dorsolumbalen Abschnitte eines 12jährigen Mädchens, welches seit einigen Monaten an einer subakuten Brucellose leidet. Die Kranke stammte aus einer Gegend, welche hochgradig verseucht war. Huddlesonsche Reaktion $^1/_{1000}$ positiv, Burnett deutlich positiv. Die Infiltration hielt mehrere Tage an. Blutkultur auf Brucella positiv. Auf dem Röntgenbild sehen wir die Aufquellung des Nucleus pulposus und die ausgedehnte Zerstörung der Wirbelkörper in ihrem vorderen Anteil. Die Zerstörung betrifft mehrere Wirbelkörper in wechselnder Stärke. Die Abbildung 13 zeigt uns die Wirbelsäule derselben Patientin nach vier Jahren.

Abb. 14.

Abb. 15.

Abb. 14 und 15. Röntgenbild und Photographie der durchschnittenen dorsalen Säule eines Kranken, der an einem brucellösen akuten Bild gestorben ist.

Pathologische Anatomie

Die ausgedehnten Zerstörungen der Brucella erkennen wir in den Abbildungen 14 und 15, welche die Röntgenaufnahmen des anatomischen Präparates und die Fotografie des Schnittes desselben darstellen. Diese entsprechen dem mittleren thorakalen Wirbelsäulenabschnitt einer Kranken, die an einer Brucellose gestorben ist, was durch Blutkultur, positive Huddlesonsche Reaktion und Sektion bestätigt wurde, insbesondere da letztere jegliche andere Ätiologie ausschließt.

Auf diesen Abbildungen sehen wir die ausgedehnte Caries, durch welche die Hälfte des Wirbelkörpers verschwand, und die ausgestanzten Zerstörungen in den vorderen Abschnitten zweier Wirbelkörper.

Diese ausgedehnten Zerstörungen verursachten die Bildung eines großen rückwärts gelegenen Abszesses, welcher das Rückenmark umgab und den Wirbelkanal ausfüllte.

Diese multiplen zerstörenden Prozesse erkennen wir auf den Röntgenaufnahmen und den Abbildungen der anatomischen Präparate der Wirbelsäule eines 50 Jahre alten Patienten auf Abbildung 16 und 17. Der Kranke starb an einer schweren Brucellose; die Huddlesonsche Reaktion war mit $^1/_{200}$ positiv, während die Wassermannsche und Kahnsche Reaktion des Liquor und des Blutes negativ ausfielen. Der klinische Befund ließ eine Meningomyeloencephalitis nachweisen.

Auf den erwähnten Bildern erkennen wir die destruktiven Eigenschaften des Prozesses, welcher außer dem Wirbelknorpel auch die Bandscheibe einschließt. Man sieht einige Läsionen des oberen thorakalen Abschnittes (oberen BWS) und wiederum andere in der lumbalen Gegend (in der LWS). Bei genauem Studium erkennt man, daß alle Wirbelkörper beteiligt sind.

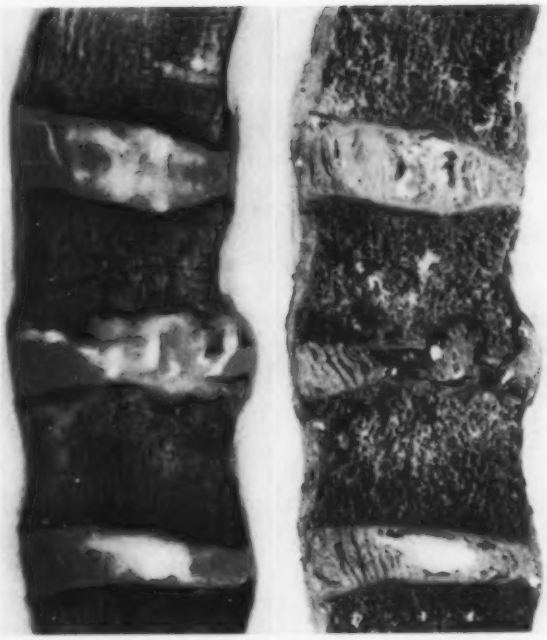

Abb. 16. Röntgenaufnahme und Photographie des anatomischen Präparates eines Kranken, der wenige Monate nach Beginn eines akuten Melitensis-Prozeßes gestorben ist.

Dr. Herrero gibt in seinen anatomischen Studien folgendes an: „Die Bandscheiben sind ungleichmäßig, bald groß, bald klein. Die Oberfläche der Grenze mit den Wirbelkörpern ist verwaschen und folgt nicht immer der üblichen Parallelität. In einigen Bandscheiben beobachtet man große Läsionen. Die Bandscheibe scheint durch Eintritt von Knochengewebe aus den benachbarten Wirbelkörpern unterteilt, während sich die knorpeligen Anteile in vollständig unregulärer Form bis in die Wirbelkörper ausbreiten und ihre charakteristische weiße, perlmutterartige Farbe zusehends gelber wird.

Diese Veränderungen sitzen mit Vorliebe in dem lumbalen Wirbelsäulenabschnitt und seltener in dem Brust- und Halsabschnitt.

Die knorpelige Substanz der Bandscheiben zeigt in der Peripherie das typische Aussehen von Asbest, während man im Zentrum eine Tendenz zur Erweichung beobachtet.

Wirbelkörper: Die schon erwähnte Ungleichmäßigkeit der Bandscheiben zeigt sich auch in der Form der Körper, welche ebenfalls unregelmäßige Grenzen aufweisen, aber nicht nur die Konturen, sondern die gesamte Form verändert sich, indem sie eine ungleichmäßige konische Form annehmen, wenn die Schäden in Bandscheibenmitte die größten sind.

Abb. 17. Röntgenaufnahme und Photographie der dorsalen Säule des Kranken der vorherigen Abbildung.

Im ganzen spongiösen Körper sieht man weißlich-gelbliche Bildungen, welche zum größten Teil direkte Anhängsel der Bandscheiben (?) zu sein scheinen, mit welchen sie in Verbindung stehen.

Ihre Kontur ist unregelmäßig. Ihre Größe wechselt von der eines Weizenkornes bis zu der einer Mandel. Die Lamellen des verdichteten Knochengewebes, welche die Wirbelkörper begrenzen, sind etwas verdünnt."

Das mikroskopische Bild

„Die Knoten im spongiösen Knochengewebe der Wirbelkörper setzen sich aus hyalinem Gewebe, welches arm an Zellen und reich an Stützsubstanzen ist, zusammen.

„Diese knorpeligen Knoten zeigen ein nekrotisches Zentrum, während ihr äußerer Teil in unregelmäßiger Weise verkalkt. In ihrer Peripherie beobachtet man die Bildung kräftiger knöcherner Balken, welche sich nach außen in die knöchernen Lamellen des spongiösen Kernes des Wirbelkörpers fortsetzen.

„Das Mark hat eine besonders intensive Farbe und zeigt keine Veränderung.

„Wenn die Knoten sich in Verbindung mit der Bandscheibe befinden, so zeichnet sich die Läsion durch den Eintritt von fibrösem Knorpel in den Wirbelkörper aus. Sie zeigt metaplastische Umformung in hyalinen Knorpel sowie Zonen mit Fibrose und Erweichung.

„Die knöchernen Balken, welche diese Neubildung begrenzen, sind grob und unregelmäßig und sind der Sitz einer intensiven Verkalkung.

„Man beobachtet keine spezifischen und osteomyelitischen Veränderungen, zumindest nicht im akuten Stadium. Die produktiven hyperostischen Prozesse sind minimal."

Die Reparationsperiode

Die Reparation der durch die Infektion hervorgerufenen Schäden drückt sich im Röntgenbild durch die Kalkablagerung in die Ligamenta und der Osteophytenbildung der Wirbelkörper aus. Die Zerstörungsherde beginnen sich zu verdichten und die knöchernen Profile vereinigen sich durch die Brücken von verkalkten Ligamenten und Osteophyten. Diese fokale, defensive Reaktion hat nicht nur die Charakteristiken eines „Kallus der Vernarbung", sondern drückt ebenfalls einen evolutiven Zustand der Spondylitis aus, deren Form und Grad nicht nur durch die zu reparierenden Schäden bedingt sind, sondern auch, und manchmal in hervorragender Weise, durch das biologische Potential der Abwehr und durch die angewandte Behandlung.

Diese Reparationserscheinungen können an Stellen auftreten, an welchen die zerstörenden Läsionen im Röntgenbild nicht in überzeugender Weise erkennbar waren oder wo ungenaue Einstellungen der Strahlenrichtung sie vollständig entstellt haben. Aus diesem Grunde ist es möglich, daß nach einigen Jahren das Bild der Wirbelsäule demjenigen einer chronischen, der sogenannten „degenerativen", Spondylitis entspricht. Diese zeichnet sich durch reichliche Zeichen der Reparation aus, ohne daß die Schäden, welche sie veranlaßten, jemals nennenswert gewesen wären.

Es gibt kein charakteristisches oder pathognomonisches Bild der Reparation der zerstörenden Wirbelsäulenerkrankung, welche durch Brucella verursacht wurde.

Weniger als in der der Zerstörung vorangehenden Periode können wir hier von der „chronischen brucellösen Spondylopathie" sprechen. Aber infolge der großen Häufigkeit, mit welcher dieses Agens die Wirbelsäule befällt, und wegen der weiten Verbreitung dieser chronischen Erkrankung ist es nicht nur wünschenswert, sondern unbedingt erforderlich, bei jedem Bild einer Spondylarthrosis nach dieser Ätiologie zu forschen.

Diese Reparationsperiode kann jederzeit während des klinischen Ablaufes der allgemeinen Erkrankung einsetzen. Die Zerstörungs- und Reparationsvorgänge können gleichzeitig in verschiedenen Abschnitten der Wirbelsäule auftreten. In diesem Falle beobachtet man dann, daß einige Stellen, an denen Zerstörungen vorausgegangen waren, eine Tendenz zur Ausheilung zeigen, während an anderen neue Herde erscheinen.

Dieses fortschreitende Bild und die multiplen Lokalisationen sind der brucellösen Spondylitis eigen, und gerade diese Merkmale dienen zur Unterscheidung gegenüber Spondylitis anderer Ätiologien, besonders gegenüber denen typhöser und bazillärer Infektion.

Die Verkalkung der Bänder erfolgt nicht nur im Lig. ant., sondern auch im hinteren Längsband, wenn auch weniger häufig.

Auf der Abbildung 18 erblicken wir diese Reparation in der Verkalkung des ligamentären Wirbelsäulen-Stützapparates an mehreren Stellen. Es tritt hier die Verkalkung des vorderen Längsbandes hervor, wenn auch die Brücken zwischen den Wirbeln und dem vorderen Profil viel kräftiger sind als die des hinteren Längsbandes. Andererseits sehen wir, daß diese vorderen Brücken sich nicht nur aus ligamentärer Verkalkung, sondern auch aus Osteophyten zusammen-

setzen. Die ventralen Konturen der besonders befallenen Wirbelkörper sind durch Verdichtung und Verkalkung des reparativen Prozesses wieder hergestellt.

Auch bei ausgedehnten Schädigungen des Wirbelkörpers, Knorpels und der Hüllen bildet der Ausheilungsprozeß Brücken zwischen den Wirbeln, und diese sind zum Teil von Osteophyten und zum Teil von verkalkten Bändern gebildet.

Dies war auch der Fall bei der Kranken, deren Röntgenbilder, welche beim Eintritt und Verlassen angefertigt wurden, wir auf Abbildung 19 und 20 zeigen (Epidemiologische Klinik). Beide Aufnahmen, in einem zeitlichen Abstand von 7 Monaten, zeigen einen fortschreitenden Zustand vom Übergang der beginnenden Reparation bis zur Periode der vollständigen Wiederherstellung.

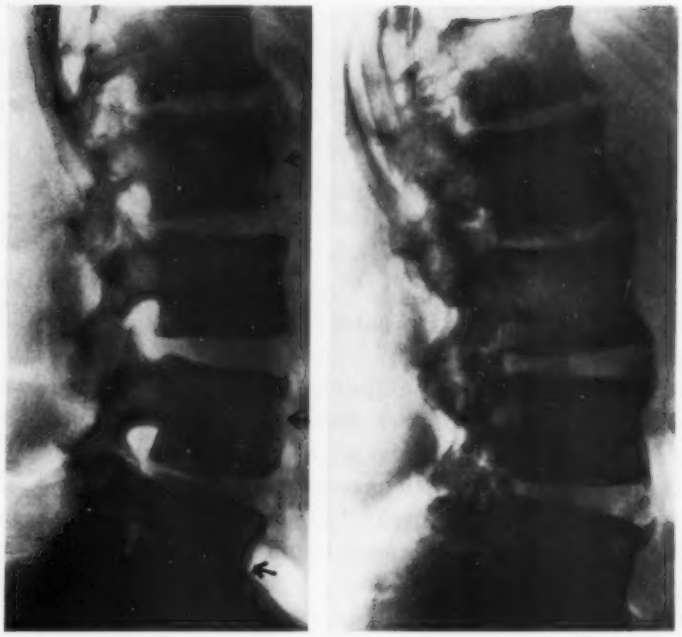

Abb. 18. Röntgenaufnahmen der Lendenwirbelsäule eines subakuten Brucellösen, in welchen wir den Verlauf erkennen. Die zweite Aufnahme wurde 4 Jahre nach der ersten erhalten.

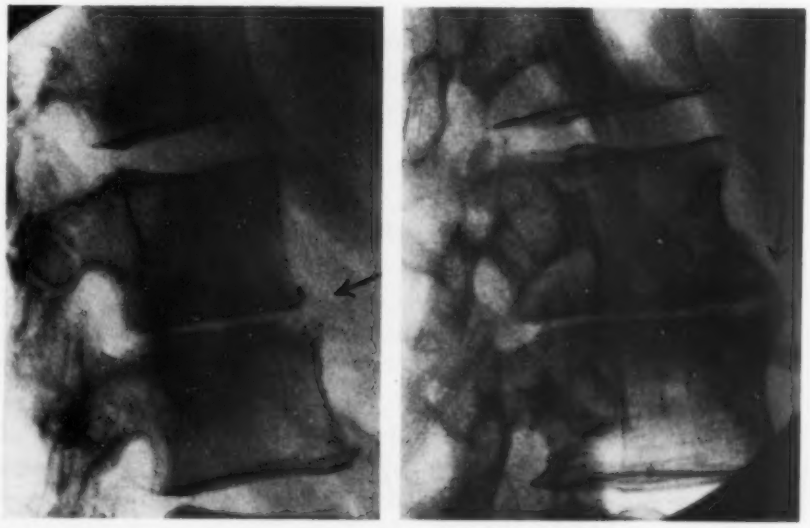

Abb. 19 und 20. Zwei Phasen des Verlaufes der brucellösen Spondylitis einer Kranken mit akuter Infektion. Die zweite Aufnahme wurde 8 Monate nach der ersten erhalten.

Auf diesen Abbildungen sehen wir deutlich die vorngelegenen Brücken, welche zum größten Teil aus Knochenneubildungen bestehen, sowie die Verkalkung des in direkter Nachbarschaft des Prozesses gelegenen Wirbelkörperabschnittes, welche zugenommen hat. Es hat eine Wirbelkörperverlötung stattgefunden, welche durch Immobilisation der Wirbelkörper zur völligen Ausheilung des Prozesses beitragen wird.

Diese derbe Brückenbildung zwischen den Wirbeln kann in vorherrschender Weise durch Verkalkung der Bänder oder durch kräftige Osteophyten erfolgen. Es ist ebenso wahrscheinlich, daß ligamentäre Verknöcherungen bestehen.

Die Diagnose

Es gibt kein Röntgenbild, welches für die brucellöse Spondylitis pathognomonisch ist, obgleich Zeichen vorhanden sind, welche den Verdacht auf diese Ätiologie erwecken. Somit ist es unmöglich, die richtige Diagnose auf Grund einer einzigen Röntgenaufnahme zu stellen; aber immerhin kann dieselbe ein Hilfsmittel für die ätiologische Diagnose der Spondylitis sein.

Wir wollen uns hier nicht mit der Differentialdiagnose, Spondylitiden verschiedener Ätiologien beschäftigen, sondern ziehen es vor, über die sicherste Form der Diagnosestellung bei brucellöser Spondylitis zu sprechen.

Dieselbe fußt auf den klinischen, laboratorischen und röntgenologischen Untersuchungsergebnissen. Mit diesen Befunden kann man ein sehr charakteristisches brucelloses Krankheitsbild umreißen.

Man kann das klinische Bild der brucellösen Spondylitis mit akutem oder subakutem Verlauf nicht verwechseln, worauf wir hier nicht näher einzugehen brauchen. Dem klinischen Bilde, das sich aus zyklischer Temperatur, Schmerzen, Schweißausbrüchen, Asthenie, der gleichzeitigen und bevorzugten Lokalisation in einigen Organen wie Leber, Milz, Hoden und Ovarien zusammensetzt, gesellen sich spezifische biologische Reaktionen, Veränderungen des Blutbildes und die Möglichkeit der Kultur des ursächlichen Agens aus dem zirkulierenden Blute, aus dem Abszeßeiter oder durch Sternalpunktion gewonnen, hinzu. Alle diese Unterlagen geben ein charakteristisches Bild.

Die Schwierigkeiten sind zahlreicher, sobald sich die Spondylitis einem klinischen Bilde mit chronischem Verlauf oder dem anderer Erkrankungen, die einen ähnlichen Verlauf zeigen, aufpfropft. In diesem Falle ist das klinische Bild nicht so charakteristisch wie das mit akutem oder subakutem Verlauf, denn der Brucellöse nimmt das Aussehen eines Tuberkulösen, eines luetisch, eines hepatobiliär oder eines innersekretorisch Gestörten usw. an.

Villafane Lastra und seine Schule legen zur Stellung der Diagnose einer brucellösen Ätiologie größten Wert auf die gleichzeitige Anwesenheit nervöser Erscheinungen im spinalen Sektor bei irgendeiner Form der Neurobrucellose, welche in hervorragender Weise von Roger Y Poursines beschrieben wurde.

In fast allen Fällen von Spondylitis haben wir neurospinale Veränderungen festgestellt, welche nicht einer Schädigung der entzündlichen Nachbarschaft zur Last gelegt werden können, sondern dem gleichzeitigen Angriff des infektiösen Agens auf Neuroachse und Skelettsystem.

Obwohl sich einige klinische Bilder chronischer Erkrankungen mit ihren allgemeinen Erscheinungen dem durch die chronische Brucellose bedingten Bild decken, geben nur wenige von ihnen aus obigem Grunde die Symptomatologie einer organischen neurospinalen Erkrankung und nur ausnahmsweise finden wir Wirbelsäulenveränderungen und neurologische Erkrankungen, welche nicht einer pathologisch veränderten Nachbarschaft zugeschrieben werden können, wie es beim Morbus Pott der Fall ist. Diese Bilder, die dem der chronischen Brucellose ähneln können, werden nur durch die Syphilis hervorgerufen. In diesem Falle verstärken die Untersuchungsergebnisse des Labors die Differenzen, denn bei Brucellosen mit chronischem Erkrankungsablauf sind stets die spezifisch biologischen Reaktionen vorhanden oder können ausgelöst werden, wie es ja auch beim Luetiker der Fall zu sein pflegt. Es ist eine Tatsache, daß die Möglichkeit besteht, daß sich Bilder der brucellösen Infektion bei alten Syphilitikern entwickeln oder daß andererseits klinisch syphilitische Bilder bei alten Brucellosen ablaufen.

Wenn die Spondylitis mit diesem verworrenen klinischen Bild beobachtet wird, so können die biologischen Reaktionen mit einer positiven Hautprobe nach Burnett in Form einer lang anhaltenden knotigen Infiltration die Diagnose klären. Die Einführung des Antigens in die Haut bedingt sowohl lokale als auch allgemeine Reaktionen verschiedenen Grades, welche aber immer wichtig sind. Wenn die Agglutinationsreaktion nach Huddleson $^1/_{50}$ positiv ist, so erhöht sich dieser Titer nach der Intradermo-Reaktion mit Melitina auf $^1/_{500}$. Die Blutkultur ist selten positiv.

Während der progressiven Periode der Spondylitis vervollständigt sich das Krankheitsbild, das sich durch seine Lokalisationen in verschiedenen Abschnitten, insbesondere des Nervensystems, und die spezifischen biologischen Reaktionen auszeichnet, sowie durch das Röntgenbild, welches folgende Charakteristiken besitzt:

a) multiple vertebrale Lokalisation;

b) verschiedene Stadien der Schädigungsgrade der Läsionen;

c) deutliche und spontane Tendenz zur Reparation.

Die Prognose der Spondylitis

Die Prognose der brucellösen Spondylitis wird durch den Allgemeinzustand des Kranken bestimmt, denn die minimalen Läsionen der Wirbelsäule können mit dem Tode verknüpft sein und andererseits können grobe Zerstörungen zur Abheilung gebracht werden.

Die brucellöse Spondylitis kann den Träger immobilisieren und zwar in verschiedenem Grad, welche letzten Endes bis zur totalen Invalidität führen kann. Es ist zwar richtig, daß sich die vertebralen Schäden schnell wieder herstellen können, aber die bereits stattgehabten ausgedehnten Zerstörungen, die knöchernen Brücken, welche die Wirbel immobilisieren, die Verkalkungen der Bänder und der Schwund der Bandscheiben rufen eine Änderung der Wirbelsäulenstatik, der Wirbelsäulendynamik und des Widerstandes gegenüber Anstrengungen hervor, welche dem Kranken die Rückkehr zu seiner normalen Beschäftigung nicht so schnell erlauben.

Wenn wir die durch die neurologische Lokalisation hervorgerufenen Folgeerscheinungen, zum Beispiel die Erschöpfung des Organismus durch den langen und schwerwiegenden Kampf mit dem infektiösen Agens, der ihn in seinen lebenswichtigen Organen geschädigt hat, hinzufügen, so kann man die traurige Zukunft des Brucellösen trotz der Ausheilung seiner vertebralen Schädigung und dem Umstand, daß die biologischen Reaktionen die Hintanhaltung der Infektion anzeigen, sehr gut verstehen. So betrachtet ist die Prognose der brucellösen Spondylitis ernst, nicht so sehr wegen der Schädigung als solcher, sondern infolge der allgemeinen infektiösen Bilder, die sie bedingt hat.

Der gutachtliche Standpunkt

Die durch die Brucella hervorgerufene Spondylitis ist eine Berufserkrankung, welche im Kühlhaus, im Umgang mit Häuten, beim Melken, in der Käsefabrikation usw. erworben werden kann. Man muß sie von den anderen Spondylitiden, welche nicht durch Berufserkrankung entstehen, abgrenzen und es ist besonders wichtig, die rechtlich-gutachtliche Bedeutung zu kennen, welche man der Spondylitis brucellösen Ursprungs zuerkennen muß.

Zusammenfassung

Nach eingehender Literaturübersicht wird die Symptomatologie der Spondylitis bruc. besprochen. Die Krankheit befällt vorzugsweise den Lendenwirbelsäulenabschnitt. Der bindegewebige und der knöcherne Anteil können zur gleichen Zeit oder getrennt erkranken. Eines der klinischen Hauptsymptome bildet der Rückenschmerz. Die ersten und am deutlichsten erkennbaren röntgenologischen Veränderungen treten an den Wirbelkörperkonturen auf. Die kleinen Wirbelgelenke, Proc. spinosi und transversi werden kaum einmal befallen.

Im ersten Stadium erscheint die Knochenstruktur verwaschen, dann kommt es zur Destruktion im knöchernen Anteil, die Bandscheibe verschmälert sich und die Mulden der Schmorlchen Knötchen werden deutlicher. Im Unterschied zur tuberkulösen Spondylitis zeigt die durch Brucella verursachte Spondyl. eine starke Neigung zu sehr kräftigen Knochenperiostreaktionen mit starker Kalkablagerung und Knochenapposition.

Im mikroskopischen Bild zeigt sich im Zentrum der knorpeligen Knötchen ein nekrotischer Zerfall am Rande und in der nächsten Umgebung kräftige Knochenneubildung.

Ein für die bruc. Spondyl. pathognomonisches Röntgenzeichen kennen wir nicht. Die Diagnose wird im Einklang mit den klinischen Untersuchungen gestellt, wobei die Antigen- und Agglutinationsreaktionen ausschlaggebend sind.

Summary

An extensive review of the literature and the symptomatology of spinal brucellosis are presented. The disease is chiefly situated in the lumbar portion of the spine. Fibrotic and osseous changes may turn up simultaneously or separately. Backpain is one of the chief clinical symptoms. The first roentgenological signs are found at the vertebral contour. The small vertebral joints, the spinal and transverse processes are hardly ever attacked.

In the beginning stage the osseous structure shows loss of definition followed by bone destruction and narrowing of the vertebral disk. Schmorls depressions become more distinct. In differentiation from tuberculous spondylitis we find in cases of spondylitis caused by brucellosis a very distinct tendency to osseous periosteal reactions with intense deposits of calcium salts and apposition of bone. Microscopically necrosis and new bone formation are shown in the centre of the cartilaginous nodules.

Pathognomonic roentgen signs of brucellosis of the spine are unknown. The diagnosis is based on careful correlation of clinical and laboratory findings, predominantly on antigenous- and agglutinative reactions. (*F. H.*)

Résumé

Après avoir étudié d'une façon détaillée les contributions parues jusqu'à présent à ce sujet, Di Rienzo commente la symptomalologie de la spondylité brucelleuse. Cette affection atteint de préférence les vertèbres lombaires. Les parties osseuses et les parties non-osseuses peuvent être attaquées simultanément ou séparément. La douleur lombaire est un des principaux symptômes cliniques. Les transformations, discernables à l'examen radiologique, qui se manifestent en premier lieu et qui sont les plus nettement visibles, sont les transformations des vertèbres. L'apophyse épineuse et l'apophyse transverse sont très rarement atteintes.

Au cours du premier stade, la structure osseuse présente des fromes floues. Puis il y a destruction des tissus osseux, les disques intervertébraux s'amincissent, et les fossettes des noeds de Schmorl deviennent plus distinctes. Contrairement à la spondylité tuberculeuse, la spondylité brucelleuse manifeste une propension très sensible à de fortes réactions du périste accompagnées d'importants dépôts calcaires et d'apposition osseuse. L'image microscopique révèle, au centre des noeuds cartilagineux, une nécrose destructive et au bord et dans la région immédiatement avoisinante, une nouvelle formation osseuse très active.

Nous ne connaissons point d'indice radiographique pathognomonique propre à la spondylité brucelleuse. Le diagnostic est établi conjointement avec les observations cliniques. Au cours de ces dernières, les réactions antigènes et les réactions d'agglutination sont d'une importance primordiale. (*R. L.*)

Resumen

Después de un detenido repaso de la literatura, se consulta la sintomatología de la espondilitis melitocócica. La enfermedad afecta con predilección la parte de las vértebras lumbares, pudiendo enfermar a la vez o separadamente la región ósea y la del tejido conjuntivo. El dolor vertebral representa uno de los síntomas clínicos principales. Las primeras y más claras alteraciones röntgenológicas aparecen en los bordes de los cuerpos vertebrales. Las pequeñas articulaciones vertebrales, proc. spinosi y transversi, raras veces son atacadas.

En el primer estadio aparece la estructura ósea de forma borrosa, luego se origina la destrucción en la parte ósea, el disco ligamentoso se encoge, haciéndose más visibles las hondaduras de los nodulitos de Schmorl. Diferentemente la espondilitis tuberculosa enseña la brucelosa, una marcada tendencia a fuertes reacciones periósticas óseas con gran calcificación ósea. En el cuadro microscópico se ve en el centro de los nodulitos cartílagosos una destrucción necrótica en el borde y acentuadas neoformaciones óseas en la vecindad cercana.

No se conoce un signo radiológico patognomónico para la espondilitis brucelosica. El diagnóstico se fija en concordancia con las exploraciones clínicas, siendo decisivas las reacciones antígenas y de aglutinación. (*F. A.*)

Prof. Dr. S. Di Rienzo, Avda. Gral Paz 151, Cordoba/Argentinien

Aus dem Röntgeninstitut des allg. Krankenhauses in St. Pölten (Nied.-Österr.)
(Vorstand: Primararzt Dr. Erich Morvay)

Osteoporose und diffuse Plasmozytose

Von **E. Morvay**

Mit 9 Abbildungen

Abgesehen von den Ermüdungsbrüchen ist jede Knochenspontanfraktur, die aus der scheinbaren vollen Gesundheit heraus oder aber bei Kranken auftritt, bei welchen Neuritiden, Arthropathien, Ischalgien, rheumatoide Zustandsbilder, kryptogenetische Anämien oder Nephropathien angenommen wurden, ein dramatisches Signal zur Erkennung eines okkulten Leidens. Es wird damit zwar nicht erst manifest, gibt aber dringend Veranlassung zu genauer klinischer Untersuchung.

Gewöhnlich ist die nun wegen des Knochenbruches erfolgende Röntgenaufnahme die erste überhaupt. Der klinisch vorliegenden verringerten Bruchfestigkeit des knöchernen Stützgewebes entspricht röntgenologisch das Vorhandensein einer Verringerung oder Auslöschung der knöchernen Struktur. Solche Herde finden sich solitär, bei genauer Untersuchung öfter multipel, generalisiert wohl nur selten.

Malazien, also jene Vorgänge, bei denen es sich um eine echte Demineralisation mit Osteoidbildung als Ersatz handelt, neigen zunächst nicht zu Spontanbrüchen, vielmehr zu Deformationen durch Verbiegungen und erst sekundär zu Frakturen. Die Hauptträger dieser Gruppe sind die Osteomalazie und der sekundäre Hyperparathyreoidismus, der sich bei kongenitalen Nierenmißbildungen, Hydronephrosen, Zystennieren u. dgl. findet und der mit einer Störung der Resorption in den Nierentubuli einhergeht (Renale Osteomalazie). Der sekundäre Hyperparathyreoidismus ist ein Adaptationssyndrom, mittels dessen der schwer nierengeschädigte Kranke die primäre renale Azidose auszugleichen versucht. Eine ev. Entfernung der regulativ entstandenen Epithelkörperchentumoren kann deshalb nichts nützen. Hierher gehören auch die Avitaminosen. Serumkalzium und Phosphorwerte zeigen keine charakteristische Verschiebung.

Wichtiger ist die Gruppe der Osteoporosen (Op.). Der op. Knochen ist dünn, nicht entkalkt, hart, scharf begrenzt, die Form meist erhalten, primär nicht deformiert. Hier eine Einteilung, nach jenen Vorgängen, welche die Reduktion des Stützgewebes bedingen:

1. Die senile und präsenile Form der Op. Sie zeigt Übergänge bis ins Physiologische und betrifft zumeist diffus das Skelettsystem. Bedingt ist sie durch eine Störung des physiologischen Gleichgewichtszustandes zwischen Osteoklasie und Ersatz zu Gunsten der ersteren. Dieser Gruppe wird auch – ob in allen Fällen zu Recht bleibe zunächst noch dahingestellt – die marantische Op. zugerechnet. Die Röntgenzeichen dieser „einfachen, allgemeinen" Form entsprechen einer bildlichen „Auflockerung" mit Verdünnung ohne echte Demineralisation. Die Deformitäten entstehen sekundär als Bruchfolgen. Primäre Verbiegungen fehlen.

2. Gruppe der Op., die durch ein „aggressives Wachstum" eines osteogenen oder dem Knochen benachbarten Gewebes bedingt sind. Hierher gehören die primären und sekundären Knochengeschwülste wie Fibrome aller Spielarten, Chondrome, Angiome, weiter Zysten, Parasiten, raumverengend wirkende benachbarte Weichteilprozesse und die Hyperplasien der blutbildenden Organe des Knochens (Retikulome, Lipome, Hämangiome). Bei all diesen Vorgängen ist die Op. mit einer richtigen Osteolyse verbunden. Benigne Prozesse bedingen eine Druckosteolyse, maligne

führen zu einer Resorptionsosteolyse. Sobald das knöcherne Stützgewebe keine ausreichende Apposition entgegenstellen kann, kommt es dann zu den recht häufigen Spontanfrakturen dieser Gruppe.

3. Gruppe der Op., die durch innersekretorische Störungen (Nebennieren, Hypophyse, Ovarien und Parathyreoidea) auftreten. Hierher gehören der Recklinghausen (primärer Hyperparathyreoidismus), Cushing, Schüller-Christian, Ostitis deformans juvenilis, Basedow, Kaschin-Beck und Athyreose. Bei diesen Vorgängen bestehen mehr oder weniger Verschiebungen der Serum K- und P-Werte. Es handelt sich dabei um hormonal gesteuerte Kalkunterbilanzen mit Umbauvorgängen. Spontanbrüche sind nicht selten.

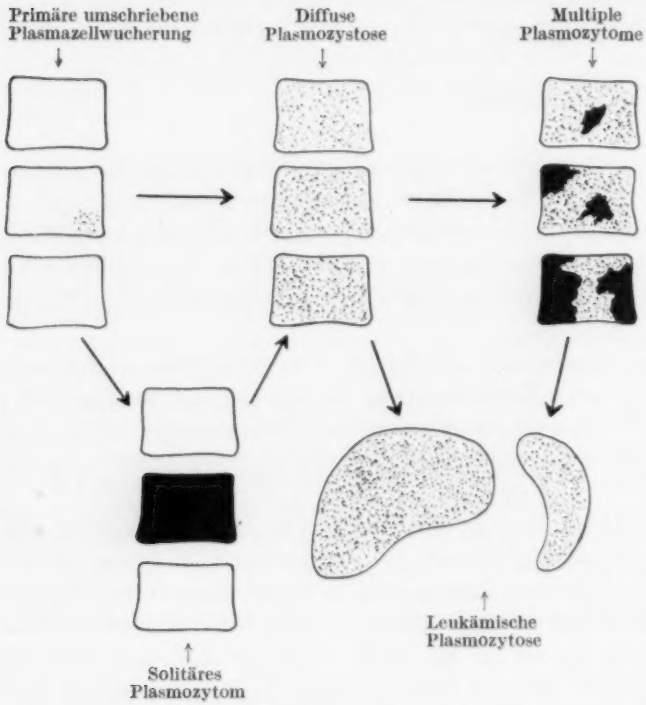

Abb. 1 (nach Apitz).

4. Gruppe der Inaktivitätsporosen und jene der neuropathischen Form (Tabes, Syringomyelie).

5. Die entzündlichen Formen seien hier nur am Rand erwähnt, da sie ja kaum zu Spontanfrakturen führen.

Die weitaus häufigste Ursache der Spontanbrüche ist das Vorliegen einer Op. der Gruppe 2. Metastasen der verschiedensten Arten stehen zahlenmäßig in erster Reihe. Ebenso auch primäre osteogene Tumoren. Wer sich mit diesen Dingen beschäftigt weiß, daß es unter diesen Vorgängen röntgenologische Bilder gibt, die sich vielfach überschneiden und auch dem Erfahrenen ohne Kenntnis der chemischen Vorgänge, vor allem der Kalk- und Phosphorbilanz und der Plasmaphosphatasewerte, doch einiges Kopfzerbrechen bereiten.

Unter den primären osteogenen Tumoren zeigen gerade die Retikulome eine besondere Affinität zu Spontanfrakturen. Das multiple und auch das solitäre Myelom besteht aus aggressiv wachsenden Plasmazellverbänden oder deren Vorstufen, deren Lokalisationen auf dem Blutwege über eine diffuse hämatogene Markinfiltration angesiedelt werden, wobei zwischen den einzelnen tumorartigen Knoten bereits okkult die diffuse Markveränderung vorhanden ist, so daß man keineswegs von multiplen Primärtumoren sprechen kann.

Apitz, der sich eingehend mit diesen Dingen beschäftigt hat, verdanken wir das hier wiedergegebene Schema (Abb. 1):

In der oberen Reihe ist die Entwicklung von der kleinen umschriebenen Plasmazellwucherung über die diffuse Plasmozytose zum Zustandsbild der multiplen Plasmozytome wiedergegeben. In der unteren Reihe stehen die beiden Sonderformen: das solitäre Plasmozytom gewissermaßen als Zwischenstadium und die sog. leukämische Plasmozytose mit Veränderungen an den inneren Organen.

Die verschiedenen Typen der Plasmozytome sind keine getrennten Formen, sondern nur Stadien der gleichen Erkrankung mit echt neoplastischem Charakter. Das knotig destruierend wachsende Plasmozytom ist also keineswegs als Grundtyp anzusprechen, es ist lediglich die bevorzugte Form dieser Vorgänge. Der Ablauf der Plasmozytomkrankheit kann mehr oder weniger bei jedem der Pfeile Halt machen, der Kranke muß nicht alle diese Stadien erleben. Leider liegt es in der Art der zunächst mageren klinischen Zeichen, daß die Kranken eben zumeist erst dann

zum Arzt kommen, wenn die Spontanfraktur aufgetreten ist, also dann, wenn echte Plasmozytomknoten röntgenologisch nachweisbar sind. Die unbestimmten und vieldeutigen Beschwerden, die vorher bestanden, werden vom Kranken und auch vom Arzt als belanglos hingenommen, und eine Anzeigestellung zur Röntgenuntersuchung ist deshalb nicht erfolgt.

Die vorausgegangenen Stadien kommen dem Röntgenologen deshalb nur als Zufallsbefunde unter. Das erste Stadium der okkulten Plasmazellwucherung ist röntgenologisch wohl nicht aufzudecken. Die geringe Ausdehnung, der zentrale Sitz des Herdes und die ungünstigen Projektionsverhältnisse gerade bei der Lieblingslokalisation in der Wirbelsäule mit dem relativ weiten Filmabstand bedingen den negativen Befund.

Das nächste Stadium ist dann entweder das solitäre Plasmozytom, wenn der hyperplastische Zellkomplex sein aggressives Wachstum auf den befallenen Teil des Skelettes begrenzt und hier eine Ausdehnung erreicht, die auch röntgenologisch nachweisbar wird.

Das interessanteste Stadium im Ablauf des Krankheitsbildes der multiplen Plasmozytose ist jedoch für den Röntgenologen jenes der diffusen konzentrischen Aggression des hyperplastischen Markgewebes auf den knöchernen Stützapparat.

In diesem Zustande ist der Röntgenbefund bei richtiger Auswertung der einzige objektive Hinweis auf die Lokalisation der Krankheit im Knochen, denn die Kranken zeigen lange Zeit, sogar durch Jahre hindurch, nicht die Schwere ihres Zustandes. Da sie meist nicht oder nur wenig herumgehen, kommt es auch erst spät zu Kontinuitätstrennungen.

Der klinische Beitrag ist zu diesem Zeitpunkt recht gering, er entspricht ja dem „latenten" Vorstadium des multiplen Myeloms. Kaum mehr als Müdigkeit und wechselnde Schmerzen bei Bewegungen, erst später kryptogenetische Anämien, Fieber, Gewichtsverlust, Veränderungen der Weißkörperchen, Nierenschädigungszeichen. Die Kalkbilanz ist kaum nennenswert gestört. Auch niedrigere Blutphosphorwerte und die leicht erhöhte Senkung sind sicher nicht charakteristisch.

Allerdings ist das Plasmozytom die einzige Neubildung des Knochens, die zu besonders gearteten Stoffwechselstörungen führt. (Paramyloidose, Hyperproteinämie, intrazelluläre Eiweißspeicherung und in etwa der Hälfte der Fälle der Nachweis des Bence-Jonesschen Eiweißkörpers im Harn.) Bei der diffusen Plasmozytose lassen diese Reaktionen noch mehr aus. Einzig das Sternalpunktat könnte weiter helfen.

Zunächst sind es stumme Infraktionen, gewöhnlich an der Wirbelsäule beginnend, die zum Einsinken einzelner Wirbelkörper und zur Ausbildung einer sich ständig verstärkenden Kyphose führen, durch welche der Rippenbogen den Darmbeinkämmen angenähert wird. Auf diese Weise entstehen gleichsam Verbiegungen, die an malazische Bilder erinnern. Die durchgemachten Halbbrüche sind ja auch später nicht mehr sichtbar, und an Traumen können sich die Kranken gewöhnlich nicht erinnern. Da die Rippen recht häufig von Infraktionen betroffen werden, kommt es am knöchernen Thoraxskelett zufolge der entstandenen Dislokationen zu den gleichen Verbiegungen, die zu Bewegungseinschränkungen und Atembeschwerden führen. Äußerlich wahrnehmbar sind diese Deformationen in der Regel nicht.

Es besteht dann aber schon eine generalisierte Systemerkrankung des Skelettes, eine aggressive diffuse Hyperplasie der Plasmazellen fast in allen Abschnitten. Wir konnten zu diesem Zeitpunkt auch Kalkmetastasen in den Nieren und in der Lunge als Gitterwerk beobachten. Es sind jene Fälle, in welchen weder multiple Plasmozytome noch die leukämische Plasmozytose vorhanden sind und eine leichte Klärung der Diagnose bringen.

Anatomisch liegt ein benigner Prozeß vor, der sich aber klinisch nur zeitlich bedingt gutartig verhält und schließlich maligne auswirkt, womit nicht zu verstehen ist, daß ein echter Übergang in die bösartige Variante, in eine der Formen des Retikulosarkoms (Ewingsa., Lymphosa. oder Myelosa.) eintritt. Das Wachstum bleibt immer noch expansiv und führt zu einer Druckosteolyse. Trotz der relativen Gutartigkeit kommt es nicht zu der bei benignen Tumoren üblichen äußeren Deformation an den langen Röhrenknochen im Gegensatz zum echten Plasmozytom, das zu einer Resorptionsosteolyse führt.

Abb. 2. Diffuse Plasmozytose in allen an der Gelenkbildung beteiligten Röhrenknochen des Kniegelenkes. Querschnitt erreicht. Die kaum mehr als papierdünne Kortikalis im äußeren Kontur nicht verändert. Stumme Infraktion. Krankheitsdauer wenigstens 3 Jahre.

Röntgenologisch fehlt bei der diffusen Plasmozytose die Tumorform, die osteolytische Destruktion des Skelettes, die Expansion und die periostale Regeneration durch Apposition. Die an große Zysten erinnernden Befunde kommen nicht vor. Es handelt sich um eine ungemein auffällige, schwere Op., mit sehr weitem Bälkchenwerk. Differentialdiagnostisch kommen in diesem Stadium einzig die Op. der allgemeinen einfachen Formen in Frage. Es handelt sich aber um Kranke, auf welche die Annahme einer senilen oder präsenilen Form nicht zutreffen kann, weil sie den mittleren Lebensdezennien angehören. Auch ist ihre Neigung zu Spontanbrüchen eine viel größere. Sie brechen sich die Knochen ja ohne erkennbaren Anlaß, manchmal beim Umdrehen im Bett.

Abb. 3. Leichenpräparat der LWS (Ausschnitt). In den Dornfortsätzen bis erbsgroße wabige Op. Im Wirbelkörper sind diese noch gedeckt und deshalb nicht erkennbar.

Die Op. betrifft den ganzen Querschnitt bei den langen Röhrenknochen in der ganzen Länge und macht an den Epiphysen nicht Halt. Obwohl die einzelnen Waben bis Bohnengröße erreichen, bleibt die äußere Kontur unverändert (Abb. 2), scharf und ungemein dünn. Ausgelöscht wird die Spongiosazeichnung auch dann nicht, wenn es zum Bruch gekommen ist. Der Knochen ist mitunter gleichsam glasig durchscheinend. Die „Tabula rasa"-Form tritt nicht auf, es ist immer noch zu sehen, daß die Spongiosabälkchen da sind, auch dann, wenn es zu Einbrüchen kommt.

In der Literatur sind mehrfach Fälle verzeichnet, die sog. multiple Myelome betreffen und bei welchen röntgenologisch nicht mehr als eine Op. nachgewiesen werden konnte oder aber weichteildichte Schatten auftraten. Immer wieder aber wurde der Schwerpunkt der Untersuchung (begreiflicherweise) auf die Wirbelsäule und die anderen Lieblingssitze verlegt, so daß der erhobene verhältnismäßig banale Röntgenbefund aus den bereits oben dargelegten technischen Gründen verständlich ist.

Wir sind jedoch der Meinung, daß die Untersuchungsergebnisse gerade der platten Knochen bei der diffusen Plasmozytose wertvollere Hinweise ergibt. Nun ist es sicher nicht leicht, in diesem Stadium der Erkrankung technisch gute Bilder zu bekommen, weil der dünne Knochen durchstrahlt wird, ohne daß ein brauchbarer Kontrast auftritt. Hiezu kommt, daß die Luft im Abdomen und in der Lunge noch viel wegleuchtet.

Am Lebenden weist das Bild der Wirbelsäule keine anderen Zeichen auf als jene, die bei der senilen oder präsenilen Form aufzutreten pflegen. Fischwirbel, abgeplattete und Keilwirbel

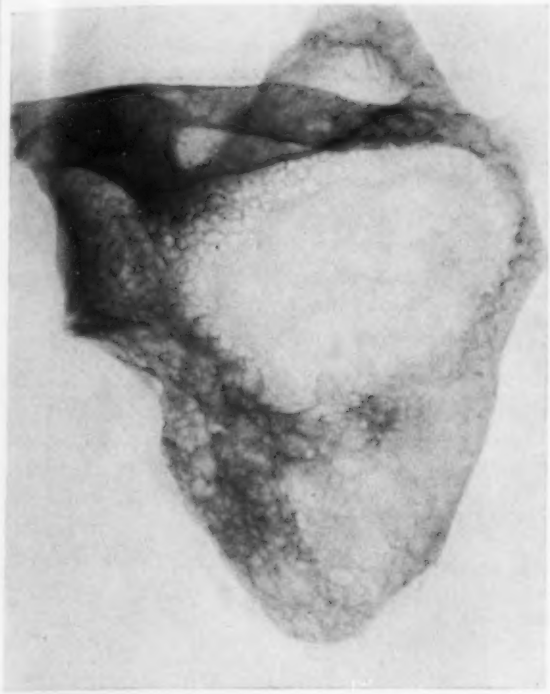

Abb. 4. (Leichenpräparat). Die großteils erbsgroßen Op. imponieren hier als kleinere Zysten. Sie haben zu Konturunregelmäßigkeiten und scheinbarer Verdickung, keinesfalls aber zu periostalen Anlagerungen geführt. Scheinbare Verbreiterung des platten Knochens, gleichsam „Auftreibung". (Typische Reaktionsform des platten Knochens.)

Abb. 5. Clavicula und Li. 4.—6. Rippe ventral: Die stummen Infraktionen haben zu „malazischen" Verbiegungen geführt. In allen dargestellten platten Knochen bis erbsgroße lückenförmige Porosen, scharf konturiert. Keinerlei scheinbare „Auftreibung".

wechseln ab. Die erstgenannten finden sich an den Stellen der physiologischen Lordose, die letztgenannten an denen der normalerweise vorhandenen Kyphose. Auch dies ist kein Spezifikum.

Einzelne Autoren haben versucht, das Fehlen von Zeichen einer deformierenden Spondylarthrose bei diffuser Op. der Wirbelsäule als charakteristisch für das Plasmozytom zu verwerten. Dies trifft nicht zu. Nach dem Eintreten der Halbbrüche sind sekundäre Deformationen sogar sicher zu erwarten.

Am Leichenpräparat kann man in den Dornfortsätzen allerdings schon erkennen, daß die Druckosteolyse zu kleinen zystenförmigen Bildern führt (Abb. 3).

Am Beckenknochen gelingt der Nachweis dieser wabigen, erbsgroßen Poroseherde am Lebenden weitaus leichter. Sie sind hier stets mit einem dichten Sklerosasaum umgeben. Am Darmbein sind sie diffus verteilt, lassen aber auch die symphysennahen Anteile nicht aus. Die Form der Kontur bleibt erhalten, der platte Knochen wird nur scheinbar etwas dicker, keinesfalls aber dichter.

Das Sternum ist am Lebenden zur Darstellung dieser Veränderungen ungeeignet. Wesentlich günstiger liegen die Dinge an der Skapula, wo man schon bei Lungenaufnahmen in den nicht vom Lungengewebe überlagerten Teilen die wabigen Rundherde mit den Sklerosarändern darstellen kann. Das Röntgenbild des Leichenpräparates gibt die bizarre, hier grobwabige Druckosteolyse wieder, die gerade in dem dünnen Teil zu zystenähnlichen Bildern geführt hat, deren Größe bis zu der einer kleinen Bohne heranreicht (Abb. 4).

Abb. 6.

Abb. 6. (Leichenpräparat). Die Markhyperplasie hat die Kortikalis im mittleren und unteren Drittel erreicht. Im oberen Drittel ist das Bälkchensystem noch z. T. erhalten. Malazieähnliche Verbiegung durch Belastung.

Abb. 7. An der alten Frakturstelle des Collum chirurg. gelockerte wabige Struktur. Refraktur in der halben Schaftlänge. Lückenförmig noch scharfe rundliche Op. im Kallus. In der Diaphyse beginnende Osteolyse, distal noch rein expansives Wachstum. (8 Monate nach der vorhergehenden Fraktur). In der Klavikel und Skapula „zystiform" imponierende kleine scharfe rundliche Op.

Abb. 7.

Ähnlich reagiert die Klavikel auf die diffuse plasmozelluläre Aggression. Hier kommt es früh zu stummen Infraktionen. Sie verhält sich also so wie der platte Knochen, obwohl hier nicht so wie bei diesem das myeloische Gewebe beim Erwachsenen bereits physiologischerweise vorhanden ist (s. Abb. 5).

An den Rippen reichen die Op. auch in den verkalkten Knorpel herein. Auf ausgeblendeten Bildern kann man sie trotz der Luftüberlagerung der Lunge ganz gut darstellen. Der Rippenverlauf erinnert an durchgemachte malazische Formen, bedingt durch die Verbiegungen nach den vielfachen unbeachtet gebliebenen Halbbrüchen, dies um so mehr, als von Kallus nichts zu sehen ist (Abb. 5).

An den langen Röhrenknochen fehlt in diesem Zeitpunkt jegliche periostale Reaktion, trotzdem der Querschnitt zirkulär erreicht und die Kortikalis bereits derart dünn ist, daß die geringste Irritation zum Einsturz des restlichen Stützgewebes führen muß (Abb. 6). An den unteren Extremitäten kann es zufolge der Belastung gelegentlich zu malazieähnlichen Verbiegungen kommen. Klinisch ist kein Palpationsbefund nachweisbar, das Skelett der Röhrenknochen wird aber als druckschmerzhaft angegeben.

Durch die Kallusbildung nach der Fraktur tritt der bisher regelmäßig imponierende Aufbau der Kortikalis zurück, es ist aber jetzt nicht mehr mit Sicherheit feststellbar, ob die bisherige Druckosteolyse in eine echte Resorptionsosteolyse übergeht. Aber auch jetzt kommt es nicht zu einer völligen Auslöschung. Die äußere Kontur wird dicker, Verbiegungen sind die Folge der schlechten Frakturheilung, denn der neuapponierte periostal gebildete Knochen fällt meist der gleichen wabigen Op. anheim. Nur in den frühesten Stadien kommt eine befriedigende Bruchheilung zustande. Spätere Brüche allerdings neigen immer wieder zu Refrakturen an der gleichen Stelle (Abb. 7).

Am Schädelskelett sahen wir keine richtigen wabigen Porosen und auch keine sklerotischen Randzonen. Die einzelnen Herde sind durchwegs unschärfer als beim Plasmozytom, sie liegen nicht nur in der Diploe der Schädelkapsel, sondern auch an der Schädelbasis und im Gesichtsschädel. Man könnte am ehesten an Knochenmetastasen denken und hat den Eindruck, daß die Reaktion hier von vornherein sich mehr osteolytisch verhält (Abb. 8). Klinisch Druckempfindlichkeit ohne Palpationsbefund. Allerdings war der Schädelbefund für uns der erste Hinweis, der uns an die Möglichkeit einer myelogen bedingten Op. denken ließ.

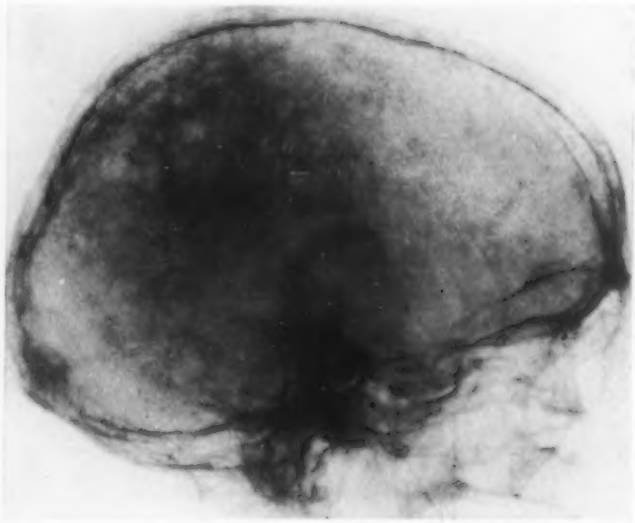

Abb. 8.

Schädellokalisationen beim diffusen Plasmozytom. Osteolytische konfluierende Rundherde, ähnlich Metastasen.

Die Aufnahmen stammen von einer 42jährigen Patientin mit typisch uncharakteristischer KG. — Die Spontanbrüche beherrschten bei jahrelangem relativen Wohlbefinden das Krankengeschehen. Die Beobachtung geht auf $3^1/_2$ Jahre zurück. Die kryptogenetische therapieresistente Anämie trat erst wenige Monate ante mortem auf. Wir sahen die Kranke immer wieder als Patientin der Unfallstation, haben nie eine nur lokale, immer wieder aber eine diffuse Op. festhalten können, so daß an knöcherne Metastasen nicht gedacht werden konnte. Die klinischen Befunde waren belanglos. Mit zunehmender Krankheitsdauer wurden die Ursachen für die Brüche immer geringfügiger. Die Bruchheilung dauerte immer länger, und die Gipskontrollen ergaben schließlich derart unbefriedigende Bilder, weil das dünne Skelett durch den Gips hindurch einfach nicht mehr darzustellen war.

Die nachfolgenden klinischen Daten entnehme ich der KG. der inneren Abteilung (Prim. Dr. Bodart), auf welche die Kranke später eingeliefert wurde.

Innere Organe o. B. — Harn: Alb. +, Bence — Jones EK: neg. — Blutbild: Rote: 2,600000, Weiße: 2800, Differentialzählg. belanglos. Retikulozyten 33%, Skg.: 6/16 Blutkalzium 12 mg%, Blutphosphor 2,8 mg%. Weltmann Koagulationsband 3, Serumbilirubin direkt und indirekt neg. — GU. + 149%. — Das Verhältnis der Serumalbumine und Globuline verhielt sich 60:40%, war also nicht gestört.

Ende Oktober 1948 kam die Patientin ad exitum. Den nachfolgend auszugsweise wiedergegebenen anatomischen Befund danke ich Herrn Doz. Dr. Köberle:

An den inneren Organen schwere Anämie, mächtige Kalkablagerungen in den Lungen, eine geringere in der Magenschleimhaut und in den Nieren. Keine Epithelkörperchentumoren. Am gesamten Skelett hochgradige diffuse Osteoporose mit zarter, grobnetziger Spongiosa und stellenweise hauchdünner Kompakta. Vielfach Zeichen durchgemachter Knochenbrüche mit unregelmäßiger, überschüssiger, unzureichender Kallusbildung. Das Knochenmark zeigt nur zum geringen Teil noch Fettmark. Es besteht in der Hauptsache aus einem glasigen bis gallertigen, graurötlichen, ziemlich festen Gewebe, verschiedentlich von Blutungen durchsetzt.

Histologisch (Abb. 9) ergab sich, daß die Op. tatsächlich primär myelogen bedingt ist. Das Knochenmark besteht fast ausschließlich aus dicht gedrängt liegenden Plasmazellen, dazwischen wenige Eosinophile, kernhaltige Rote und Knochenmarkriesenzellen. Am knöchernen Gewebe überall ausgedehnte Resorption mit Einbrüchen. Bemerkenswert ist der schmale fibröse Saum zwischen dem plasmozellulären Mark und den verdünnten Knochenbälkchen, der stellenweise vorhanden ist und nach der Meinung des Pathologen als Ausdruck eines Stehenbleibens der plasmozellulären Aggression, wenn nicht Abheilung, aufgefaßt werden muß, denn an anderen Stellen reicht die Infiltration bis an den Knochen direkt heran.

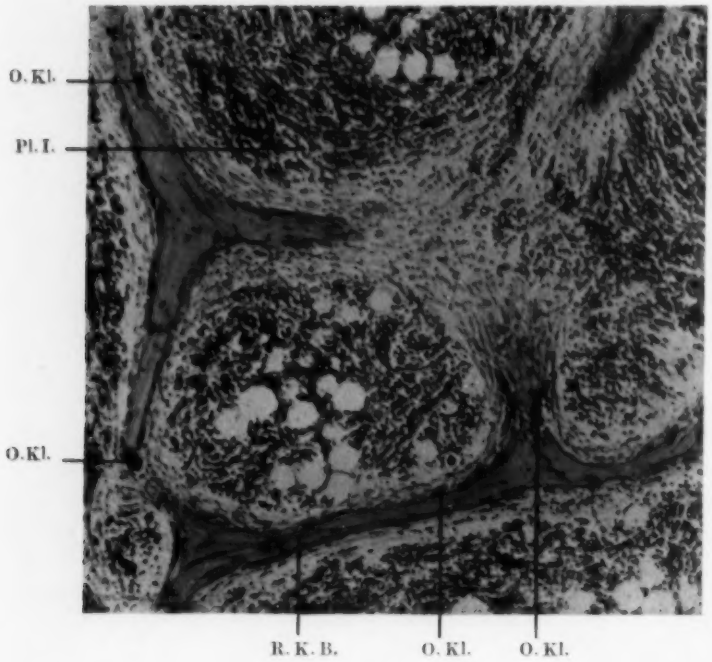

Abb. 9.

Die plasmozelluläre Infiltration beschränkt sich auf das Knochenmark allerdings sämtlicher Knochen. Sie fehlte an den inneren Organen. Eine Ausschwemmung aus dem Mark ist nicht erfolgt.

An den Nieren: chronische albuminöse hyaline Nephrose mit degenerativen Veränderungen und Atrophie der Tubuli. Keine Amyloidose.

Abb. 9.

Schnitt aus dem Humeruskopf, starke Vergrößerung, HE Färbung.

Pl. I. = Plasmazelluläre Infiltration des Knochenmarkes

R. K. B. = rarefiziertes Knochenbälkchen mit schmalem fibrösen Grenzsaum

O. Kl. = Osteoklastensäume.

Zusammenfassung

Das Stadium der diffusen Plasmozytose führt zu einer schweren diffusen Op., die röntgenologisch an den platten Knochen zu grobwabigen Herden führt, die mit einem sklerotischen Rand versehen sind. Obwohl es sich um ein blastomatöses Wachstum handelt, verhält sich die Resorption bildlich wie bei den Formen der einfachen op. Formen. Differentialdiagnostisch sind in diesem Zeitpunkt knöcherne Metastasen auszuschließen. Lediglich am Schädelskelett können osteolytische Herde den Verdacht auf ein Blastom ergeben.

Hinweis auf den äußerst geringen klinischen Beitrag in diesem Stadium. Die Differenzierung der α, β, γ-Globuline mittels Elektrophorese war z. Z. im gegebenen Falle nicht durchführbar.

Periostale knöcherne Apposition tritt immer erst nach Brüchen auf. In diesem Zustand fehlen lokale Plasmozytomknoten und Veränderungen der inneren Organe bis auf Kalkmetastasen (Niere, Lunge und Magen).

Summary

The stage of diffuse plasmozytoma leads to severe diffuse osteoporosis with cystlike lesions in flat bones lined by a sclerotic border. Although we have to deal with blastoma like growth the resorption resembles the stages of plain osteoporosis. Differential diagnosis must in this state exclude osseous metastases. Solely in the skull osteolytic lesions may arouse suspicion of blastoma.

The clinical contributions in this state are very limited. Differentiation of L, B, S-Globulins could not be carried out in the case under consideration.

Ossification of the periosteum does not occur unless there is a fracture. In this state nodes of plasmozytoma or tissue variations of intrinsic organs are not to be observed except calcarous metastases (kidney, lung and stomach). *(F. H.)*

Résumé

La plasmocytose diffuse conduit à une ostéoporose, diffuse grave. Celle-ci est caractérisée, à l'examen radiographique, par l'apparition, dans le tissu osseux, de foyers qui prennent la forme de grandes alvéoles à bords sclérotiques. Bien que la croissance soit de forme tumorale, la résorption revêt, sur le cliché, les mêmes formes que dans les cas d'ostéoporoses simples. A ce stade le diagnostic différentiel doit éliminer les métastases osseuses. Seuls les foyers ostéolytiques apparaissent au niveau de la boîte cranienne peuvent faire supposer une tumeur. L'auteur montre que pendant cette phase, l'examen clinique ne fournira que fort peu d'indications. La différenciation de la globuline L. B. S. au moyen de l'électrophorèse n'était pas réalisable dans le cas étudié.

L'apposition osseuse périostée ne se manifeste qu'après des fractures. A ce stade il manque les nodosités locales dues à la plasmocytose ainsi que les transformations des organes internes, à l'exception toutefois des métastases calcaires (rein, poumon, estomac). *(R. L.)*

Resumen

El estudio de la plasmocitosis difusa, lleva a una osteoporosis difusa grave, originando radiológicamente en los huesos planos focos alveolares gruesos, provistos de un borde esclerótico. Aunque se trate de un crecimiento blastomatoso, la resorpción se comporta radiográficamente como en las formas osteoporosas simples. Diferencialdiagnósticamente hay que excluir en este momento metastasis óseas. Unicamente en el esqueleto craneal los focos osteolíticos pueden motivar un blastoma.

Se menciona en este estudio la aportación clínica extraordinariamente insignificante. En el caso presente no se pudo realizar la diferenciación de las globulinas L, B, S mediante electroforesis.

La aposición ósea periostal aparece siempre solo después de fracturas. En este estado faltan nódulos plasmocitómicos locales y alteraciones de los órganos internos hasta metastasis calcificadas (riñón, pulmón y estómago). (*F. A.*)

Schrifttum

Apitz: Med. W. 4 [1940]: 85.; ders.: Klin. Wschr. 40 [1940]: 1025 — Abel: Röpra. 13 [1941]: 224. — Lyon: Fschr. Röstr. 46 [1932]: 174. — Pich u. Müller: Fschr. Röstr. 58 [1938]: 136. — Spiller, Fschr. Röstr. 42 [1930]: 291. — Ühlinger, W. Kl. Wschr. 61 [1949]: 239. — Zuppinger: Fschr. Röstr. 71 [1949]: 373.

Aus der Orthop. Abt. (Dr. Klopfer) der Chirurg. Univ.-Klinik Erlangen (Prof. Dr. O. Goetze)

Die Distensionsluxation im Röntgenbild

Von **Dr. Fritz Klopfer**

Mit 6 Abbildungen

Abb. 1 zeigt die Erstaufnahme von Fall 1 bei beginnender Coxitis tbc und klinisch bereits gesicherter Diagnose. Der normal entwickelte Kopfkern steht gehörig in der Hüftpfanne.

Neben der infolge eines dysplastischen Hüftgelenks entstandenen sogenannten angeborenen Hüftgelenksluxation und neben der traumatischen Hüftgelenksverrenkung kennen wir noch verschiedene Arten pathologischer Luxationen des Hüftkopfes mit jeweils unterschiedlicher Pathogenese. Bei schlaffen Hüftmuskellähmungen kommt es so mitunter zur paralytischen und bei der spastischen Gliederstarre zuweilen zur spastischen Verrenkung. Anlaß zur Kopfwanderung — sogar über das Pfannendach hinaus — kann gelegentlich einmal bei bestehender Osteochondritis deformans juvenilis ein zerstörtes Pfannendach bzw. ein destruierter Hüftkopf sein und das besonders auch nach einem osteomyelitischen Prozeß oder nach einer tuberkulösen Säuglingscoxitis. Wir kennen dieses Geschehen vor allem nach dem Einbruch metaphysärer Eiterungen ins Hüftgelenk.

Bei intraarticulären Entzündungsprozessen (eitrig-) exsudativer Natur im Bereich des Hüftgelenks kann es nun zu einer derartigen Erhöhung des Gelenkinnendrucks kommen, daß dadurch gleichfalls der

Abb. 2.

Knapp 4 Wochen nach der Erstaufnahme sieht man im Röntgenkontrollbild bereits die Kopfwanderung als Folge des intraarticulären Drucks.

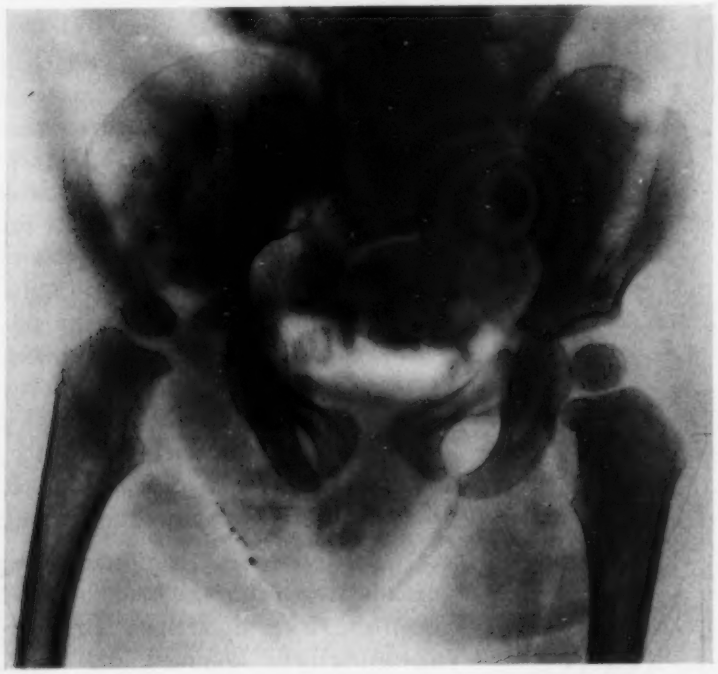

Abb. 3.

Gibt die Verhältnisse wieder weitere 4 Wochen später. Der Hüftkopf ist deutlich weiter gewandert, und auch bei möglichster Abduktion (Bild 3a) gleitet er ohne Narkose nicht in die Pfannentiefe zurück.

Abb. 3a

Hüftkopf nach genügender Überdehnung der Kapsel, aber ohne Zerstörung der Knochenstruktur allmählich aus der Pfanne gedrängt wird. Extraarticuläre Weichteilschrumpfungen begünstigen gegebenenfalls diesen Vorgang, und zu guter letzt entsteht auch hier eine vollkommene Distensionsluxation. Eine derartige „Kopfwanderung" in ihren einzelnen Phasen zu beobachten hatten wir Gelegenheit. Sehr anschaulich zeigen die jeweiligen Röntgenkontrollbilder, wie der noch nicht destruierte knöcherne Kopfkern aus der gleichfalls noch intakten knöchernen Pfanne mehr und mehr „gedrückt" wird bei einer exsudativen Coxitis tuberculosa, und zwar allein durch den intraarticulären Druck.

Das $1^1/_4$ Jahre alte Mädchen L. H. hatte eine Miliartuberkulose. Zur Zeit der Klinikaufnahme Anfang November 1949 war ein feststellbarer krankhafter Knochen- und Gelenkbefund mit Bestimmtheit noch nicht vorhanden (Bild 1). Erst gegen Ende November 1949 zeigten sich klinische Zeichen eines entzündlichen Gelenkprozesses. Die Rö-Aufnahme nun vom 21. November 1949 (Bild 2) zeigt bereits rechtsseitig eine deutliche Kopfwanderung. Noch eindrucksvoller gibt dann das Kontrollbild vom 29. Dez. 1949 (Bild 3) die Verhältnisse wieder, und schließlich sieht man im Skiagramm vom 9. 1. 50 (Bild 4) den Kopfkern dem Pfannenerker aufgestellt und gerade auf dem Wege die Pfanne zu verlassen, ohne daß das knöcherne Pfannendach oder das coxale Femurende bereits destruiert ist und so als direkter Anlaß zur Kopfwanderung gelten könnte. Analog dem oben angeführten Fall ist für das Zustandekommen einer Hüftgelenksverrenkung bei Säuglingen und auch noch beim Kleinkind ein posttraumatisches Ödem bzw. ein sekundärer Gelenkhydrops als mögliche Ursache anzusehen. Wir können als Beleg für diese These ein seltenes und bisher in der Literatur gleichfalls noch nicht an Hand von Röntgenbildern veröffentliches Beispiel zeigen.

Abb. 4.

Nun steht – weitere 2 Wochen später – der Kopfkern dem Pfannenerker bereits auf, um die Pfanne endgültig zu verlassen. – Es sind aber immer noch keine destruktiven Veränderungen an den knöchernen Hüftgelenkskonstituentien zu erkennen.

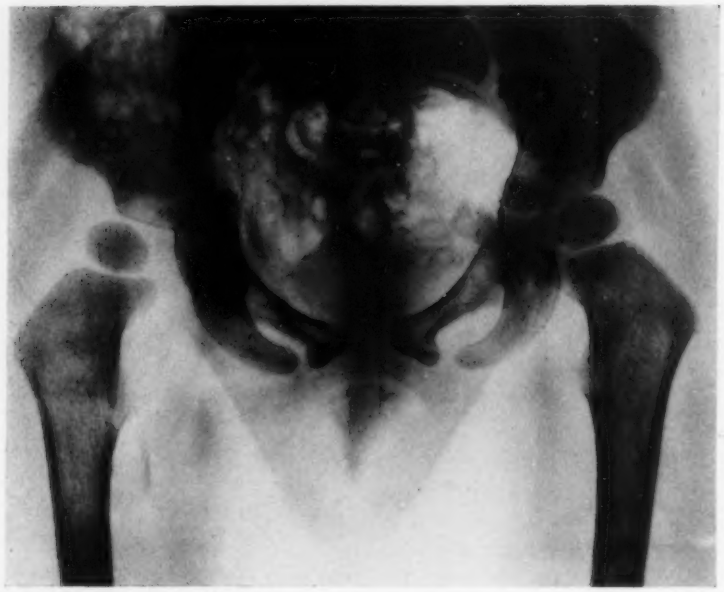

Abb. 5 zeigt als Erstaufnahme von Fall 2 den Kopfkern in Praeluxationsstellung als Folge eines posttraumatischen Gelenkergusses.

Abb. 6. Nach Fixierung des Gelenks in Primärstellung und nach Resorption des Gelenkergusses steht der Kopfkern wieder anatomisch richtig in der Pfanne.

Das 1 Jahr alte Mädchen S. W. kam am 11. Januar 1950 in unsere Ambulanz. Die Mutter gab an, daß das Kind vor etwa 8 Tagen gefallen sei und seitdem das rechte Beinchen schone. In den Tagen nach dem Sturz zeigte sich eine zunehmende Schwellung im Bereich der linken Hüfte und weil das Kind das Bein nicht mehr belasten wollte, wurde die Kleine einem Kinderarzt vorgestellt, der dann die Behandlung hier veranlaßte.

Am Tage der Untersuchung fand sich eine deutliche Schwellung der Hüftgegend rechts; die Trochantergegend war deutlicher ausladend als links, die Konturen waren verstrichen, in der Tiefe tastete man eine Fluktuation.

Das Skiagramm vom 11. 1. 50 (Bild 5) zeigt den damals vorliegenden Röntgenbefund: der rechte Kopfkern, der so scharf gezeichnet und normal strukturiert ist wie die normal entwickelte Pfanne auch, ist deutlich in Praeluxationsstellung gerückt. Er steht mehr als physiologisch richtig und als dies auf der anderen gesunden Seite der Fall ist von der knöchernen Pfanne ab.

Wir sehen also, was bisher nur als möglich ausgesprochen aber im Röntgenbild noch nicht demonstriert wurde, ein Herausgedrücktwerden des Hüftkopfes aus der kindlichen Pfanne bei einem posttraumatischen Gelenkerguß allein durch den intraarticulären Druck. Nach der Resorption des Gelenkergusses und nach vorübergehender Ruhigstellung des Gelenks in Abduktions-Flexionsstellung zur Verhinderung einer eventuellen Luxation, gewann der Hüftkopf wieder eine anatomisch richtige Einstellung (Bild 6) in die Pfanne.

Zusammenfassung

Die sehr selten beobachtete Distensionsluxation des Hüftgelenks wird in den einzelnen Phasen ihrer Entstehung erstmals im Röntgenbild gezeigt. Ursache für ihr Zustandekommen war bei einem $1^1/_2$ Jahre alten Mädchen der zunehmende intraarticuläre Druck infolge eines (eitrig) exsudativen Entzündungsprozesses des rechten Hüftgelenks, in einem anderen Fall — bei einem Mädchen im 1. Lebensjahr — wurde durch einen posttraumatischen Gelenkerguß der Hüftkopf in Praeluxationsstellung gebracht.

Beide Fälle sind Beispiele dafür, wie allein durch den erhöhten Gelenkinnendruck bzw. durch einen Gelenkerguß ohne Zerstörung der knöchernen Gelenkkonstituentien der Hüftkopf aus der Pfanne gedrückt werden kann.

Summary

The different phases in the development of hip joint dislocation caused by distention — a very rare observation — are demonstrated roentgenologically. In a case of a $1^1/_2$ year old little girl the increasing innerarticular pressure was due to a (purulent) inflammatory process of the right hip joint, in a second case of a one year old girl the "pre" luxation was caused by post traumatic exudation.

Both cases exemplify that solely an increased intrinsic pressure respectively an exudation in the cavity may be responsible for pressing the femural head out of the socket without any osseous destruction.

(*F. H.*)

Résumé

Pour la première fois, la radiographie a enregistré les diverses phases de la genèse du phénomène, très rarement observé, de la distention-luxation de l'articulation de la hanche. La cause en a été, dans un premier cas (fillette de 1 an $^1/_2$), la pression nitra-articulaire croissante consécutive à une infection purulente de l'articulation de la hanche gauche; dans un autre cas (fillette de 1 an), un épanchement port-traumatique déplaça l'extrémité du fémur en position pré-luxatoire.

Ces cas sont des exemples montrant qu'une pression nitra-articulaire croissante ou un épanchement peuvent, à eux seuls, et sans qu'il y ait lésion des parties osseuses de l'articulation, pousser l'extrémité du fémur hors de la cavité glénoïde. (*R. L.*)

Resumen

Por primera vez se enseña en la radiografía la luxación por distensión de la articulación coxofemoral, detallándose las fases de su formación. En una niña de $1^1/_2$ años fué la causa la presión intra-articular progresiva a consecuencia de un proceso inflamatorio exudativo (purulento) de la articulación coxofemoral derecha, en otro caso — una niña de un año — debido a un derrame articular post-traumático, se colocó la cabeza del femur en posición de preluxación.

Los dos casos constitutyen ejemplos en los cuales se ve como solamente por una presión intra-articular aumentada o mediante un derrame articular sin destrucción de los constitutyentes articulares óseos, puede salir la cabeza del fémur de la cavidad cotiloidea.

(*F. A.*)

Über die Röntgen-Toleranzdosis

Von **H. Wilhelm Ernst**

Leitender Technischer Aufsichtsbeamter der Berufsgenossenschaft für Gesundheitsdienst und Wohlfahrtspflege, Hamburg.

Als „Toleranzdosen" für die in medizinischen Röntgenbetrieben Beschäftigten oder sonstwie anwesenden Personen werden zur Zeit recht vielerlei Werte genannt:

1. Die Mutschellerdosis,
2. 10 μr/sec (DIN Rönt 2/1930 und 1933),
3. 1 μr/sec für die Generationsorgane (Reichsarbeitsblatt 5/1941),
4. 0,25 r je Tag Unfallverhütungsvorschriften der Berufsgenossenschaft für Gesundheitsdienst und Wohlfahrtspflege[1], Ausgabe 1940 und 1949),
5. 0,025 r je Tag für die Generationsorgane (UVV 1940 und 1949),
6. 1,25 r je Woche (UVV 1940),
7. 0,125 r je Woche für die Generationsorgane (UVV 1940),
8. 0,5 r/Woche (Britische Vorschriften),
9. 0,3 r/Woche (Amerikanische Vorschriften),
10. 0,1 r/Woche (Schwedische Vorschriften), sowie für ausnahmsweise mitbeschäftigte Personen,
11. 2,5 r an einem Tag (UVV 1949),
12. 0,25 r an einem Tag für die Generationsorgane (UVV 1949).

Nur für den so wichtigen Personenkreis, der mit Röntgenstrahlen Untersuchten, teilweise gänzlich Gesunden, fehlt leider bis heute jede Zahlenangabe auch für die Generationsorgane.

Dazu kommt, daß für die Prüfung von Röhrenschutzgehäusen (in 1 m Entfernung) noch ganz andere Werte genannt werden, und zwar:

13. 0,125 r je Tag (UVV 1940)[2],
14. 10 μr/sec für Diagnostik bis 75 kV (DIN 6811/1943),
15. 20 μr/sec für Diagnostik über 75 kV,
16. 40 μr/sec für Therapie bis 250 kV,
17. 60 μr/sec für Therapie über 250 kV.

Was ist nun wirklich vorgeschrieben und was ist wissenschaftlich richtig?

Die fünf letzten Zahlen können als „Toleranzdosen" von vornherein weggelassen werden. Es sind dies ja keine Dosen, die auf Personen auffallen, sondern lediglich Grenzwerte für die technische Prüfung von Röhrenschutzgehäusen. Die mit den geprüften Schutzgehäusen praktisch arbeitenden Personen befinden sich ja keineswegs immer in gerade 1 m Entfernung vom Brennfleck, auch wird die Röhre ja praktisch nicht unter den hier genannten Prüfbedingungen betrieben. Bei Therapie kommen die Betriebsdaten (Spannung und Strom) den Prüfbedingungen zwar nahe, die Entfernung des Schalttisches vom Brennfleck ist aber wesentlich größer als 1 m. Bei Diagnostik dagegen ist die Entfernung nicht ganz so groß, bei Kleinapparaten mitunter — fehlerhafterweise! — sogar kleiner als 1 m, die Betriebsdaten weichen aber ganz erheblich von den Prüfbedingungen ab.

Von den anderen zuerst genannten Werten ist das Abweichen der unter Nummer 11 und 12 aufgezählten für nur ausnahmsweise beschäftigte Personen von den übrigen wenig von Interesse, auch ohne weiteres verständlich. Gemeint sind mit diesen Personen in erster Linie Pflegeschwestern, die ausnahmsweise — z. B. als Begleitung einzelner besonders hilfsbedürftiger Patienten — in der Röntgenabteilung Hilfe leisten. Personen, die — wie z. B. Pflegeschwestern von Kleinkinderstationen — häufiger zu solchen Hilfeleistungen herangezogen werden, sind hier nicht gemeint.

---

[1] Im folgenden kurz mit UVV bezeichnet.

[2] Dieser Wert wird demnächst fallen gelassen.

Aber auch nach Abrechnung all dieser Werte bleiben noch 10 verschiedene Daten.

Nun scheint es zwar, man könne die Mutschellerdosis, die genannten 10 μr/sec, 0,25 r für einen Tag und 1,25 r für eine Woche als ein und denselben Wert betrachten, sowie auch die britische, amerikanische und schwedische Wochendosis durch Umrechnung auf einen Tag bzw. eine Sekunde ohne weiteres mit obigen Werten vergleichen. Es geschieht dies auch oft genug. Eine solche Umrechnung ist aber unzulässig[1]. Der Umstand, daß in den amerikanischen Vorschriften (National Bureau of Standards Handbook 41/Issued March 30, 1949) unter der Voraussetzung gleichmäßiger Exposition die Wochendosis von 0,3 r je Woche umgerechnet ist in

0,00625 r/Stunde,
104 μr/Minute,
1,74 μr/sec

ändert daran nichts. Über Zulässigkeit der Umrechnung dieser Werte siehe weiter unten.

Würde man z. B. die Anzahl von Personen zählen, die zwischen 7,20 Uhr und 7,30 Uhr durch eine belebte Geschäftsstraße geht, diese Zahl dann mit 144 multiplizieren und annehmen, daß dies die an einem Tag durch die Straße gehende Personenzahl sei, so wäre das grob falsch. In der genannten Minute wird eine Höchstzahl, ein Spitzenwert auftreten, der viel höher ist, als der über einen längeren Zeitraum beobachtete Durchschnittswert.

Ganz ähnlich liegen die Verhältnisse im Röntgendiagnostikbetrieb. 10 μr/sec ist eine viel strengere „Toleranzdosis", als 0,25 r für einen Tag, denn wenn z. B. eine seitliche Beckenaufnahme mit einer Sekunde Belichtungsdauer gemacht wird und am Schalttisch dabei eine Streustrahlendosis von 10 μr gemessen wird, dann wird die selbst bei höchstmöglichem Betrieb erreichte Streustrahlendosis je Tag nie auch nur die Größenordnung von 0,25 r erreichen.

Daß eine einfache Umrechnung von Sekunde auf Tag und umgekehrt nicht zulässig ist, selbst nicht, wenn dabei die Begriffe Höchstbenutzbarkeit und beabsichtigte Höchstbenutzung (siehe DIN 6812, §5) und die Begriffe Dauernennstromstärke und Kurzzeitnennstromstärke (siehe DIN 6814, B 3 u. 4) beachtet werden, ist schon hinreichend bekannt. So ist z. B. die Überschreitung der vor 1940 allgemein anerkannten, damals aber meist fälschlich als Mutschellerdosis bezeichneten „Toleranzdosis" von 10 μr/sec in kurzen Zeiträumen stillschweigend wohl nie ernsthaft beanstandet worden. Trotzdem kommt es — auch heute noch — immer wieder vor, daß selbst von angesehenen Instituten und von für diesen Zweck eingesetzten Sachverständigen aus Dosisleistungsmessungen durch unzulässige Multiplikation mit der Zeit viel zu hohe Tagesdosen errechnet werden, Tagesdosen, die dann zu Beanstandungen führen, zu unnötigen Forderungen, zu unberechtigten Reklamationen u. dgl.

Die Sekundendosis, strenger gesagt die Dosisleistung, ist das richtige Maß für die Prüfung von Röhrenschutzgehäusen u. dgl., als „Toleranzdosis" ist sie für die meisten Fälle ungeeignet und würde somit in dieser Eigenschaft am besten gänzlich verschwinden.

Daß sie zur Zeit — leider — den meisten Strahlenschutzmessungen irgendwie zugrunde gelegt wird, hat seinen Grund darin, daß die Methode der Strahlenschutzmessung in den Jahren 1940 bis 1944 fast nur für die Bedürfnisse der durch den Krieg außerordentlich forcierten Röntgenmaterialprüfung technisch durchentwickelt wurde, also für einen Sonderzweck, der im Gegensatz zu den medizinischen Röntgenbetrieben eine Umrechnung von Dosisleistung auf Tagesdosis immerhin eher ermöglicht.

In der offiziösen Veröffentlichung der früheren „Reichsröntgenstelle" (Reichsarbeitsblatt 5/1941) über Strahlenschutzmessungen in nichtmedizinischen Röntgenbetrieben steht: „Die Tagesdosis errechnet sich aus dem Produkt der Toleranzdosisleistung und der Arbeitszeit in Sekunden . . ." In dieser Form ist dies allerdings nicht einmal für die Materialprüfung zutreffend.

[1] Da im folgenden auf einige zum Teil weitverbreitete Irrtümer aufmerksam gemacht wird, fühlt sich der Verfasser verpflichtet, ausdrücklich darauf aufmerksam zu machen, daß mehrere dieser Irrtümer ihm selbst ebenfalls unterlaufen sind.

Freilich ist man oft gezwungen mit Dosisleistungsmessern zu messen und dann auf Tagesdosis umzurechnen. Man muß aber dann hinreichend integrierend vorgehen, d. h. man muß die Summe all der einzelnen Strahlenbelastungen errechnen, die an einem Tag vorkommen. Dies ist bei Tiefentherapie — ähnlich wie bei der Materialprüfung — ziemlich leicht. Für den Röntgendiagnostikbetrieb erfordert es aber nicht nur meßtechnische physikalische Kenntnisse, sondern auch praktische Erfahrungen aus der medizinischen Röntgendiagnostik, wie sie sich durch Zusehen und durch informatorische Beschäftigung kaum erwerben lassen.

Auch eine Umrechnung von Tagesdosis auf Wochen- oder Monatsdosis durch einfache Multiplikation mit der Zeit und umgekehrt ist nicht zulässig, wenn auch die sich ergebenden Fehler nicht so groß sind, wie bei Umrechnung von Sekunde auf Tag. Hier kommt aber noch etwas ganz anderes dazu. Ist denn z. B. die in den amerikanischen Vorschriften genannte Wochendosis überhaupt begrifflich dasselbe wie die in den deutschen Unfallverhütungsvorschriften angegebene Tagesdosis oder wie die in der Ausgabe 1940 der Unfallverhütungsvorschriften genannte Wochendosis? Diese sehr wichtige Frage sei weiter unten eingehend betrachtet.

Vorerst noch die Frage „Erbschädigungsdosis". Dieser etwas irreführende Ausdruck stammt aus der Materialprüfung. Entweder stimmt nun aber die Treffertheorie. Dann kann auch die allerkleinste Röntgenstrahlmenge eine Schädigung des Erbgutes hervorrufen mit allerdings entsprechend winzig kleiner Wahrscheinlichkeit der Manifestation. Es gibt dann überhaupt keine Erbschädigungsdosis. Oder die Treffertheorie trifft nicht zu. Dann kann es unter Umständen eine Erbschädigungsdosis geben. Sie ist aber gänzlich unbekannt, und niemand ist vorerst berechtigt eine Zahl dafür zu nennen.

Die in den Unfallverhütungsvorschriften 1940 von dem Verfasser angegebenen Dosen sind keine „Toleranzdosen", keine verträglichen Dosen, sondern als „zulässige Höchststrahlenmengen" bezeichnet. Auch wurde im gleichen Jahr erläuternd gesagt (Fortschr. 61 [1940], Heft 5): „. . . nicht als Toleranzdosis, sondern lediglich als eine nach dem derzeitigen Stand der Kenntnisse als zulässig zu betrachtende Höchstdosis . . ." sowie: „Die für die Generationsorgane des Menschen gültige Toleranzdosis ist unbekannt. Sie kann aus den vorliegenden Versuchen an Tieren und Pflanzen quantitativ nicht ermittelt werden."

Nur in diesem Sinne und nur als Tagesdosis von 0,025 r für einen Tag gibt es zur Zeit eine für die Generationsorgane der Beschäftigten gültige zulässige Höchststrahlenmenge. Alle anderen Werte und Bezeichnungen sind zumindest unzutreffend. Von einem für die Generationsorgane wissenschaftlich richtigen Wert zu reden, ist überhaupt nicht möglich.

Es ist aber — unbeschadet der augenblicklich noch bestehenden „Rechtsgültigkeit" der letztgenannten Zahl — sehr fraglich, ob es überhaupt einen Sinn hat oder hatte für die Generationsorgane der Beschäftigten eine besondere höchstzulässige Dosis anzugeben. Da sich eine Erbgutschädigung erst in späterer Generation manifestieren kann, kommt es überhaupt nicht auf das Erbgut eines einzelnen, sondern nur auf das Erbgut vieler — am besten der ganzen Bevölkerung — an. Die Strahlenbelastung vieler setzt sich aber nur zum allerkleinsten Teil aus der Strahlenbelastung der in Röntgenbetrieben Beschäftigten und zum weitaus größten Teil aus den Dosen zusammen, die meist bei Untersuchungen, mitunter auch bei Behandlungen den Patienten u. dgl. verabfolgt werden. Auf diesem Gebiet ist zur Zeit noch gar nichts geschehen und es ist in absehbarer Zeit zum mindesten nicht soviel zu erwarten, daß ein besonderer zusätzlicher Schutz der Generationsorgane der Beschäftigten wissenschaftlich gerechtfertigt wäre.

Dennoch hat die entsprechende Vorschrift einen gewissen Nebenerfolg gezeitigt, den man nicht einfach wieder wegwerfen sollte. Es wurden nämlich dadurch die Beschäftigten veranlaßt, den Rumpf unterhalb der Gürtellinie und den oberen schwersten Teil der Beine zusätzlich zu schützen. Dadurch wurde die Volumendosis, die absorbierte Gesamtenergie kleiner gehalten. Sollte in Zukunft die höchstzulässige Sonderdosis für die Generationsorgane aus den Vorschriften weggelassen werden, so muß anderweitig für mindestens gleichgute Kleinhaltung der Volumendosis gesorgt werden.

Es bleiben jetzt noch zu erörtern: Die genannten Wochendosen von 0,1 r je Woche, 0,3 r je Woche, 0,5 r je Woche und 1,25 r je Woche sowie die in den Unfallverhütungsvorschriften festgelegte Tagesdosis von 0,25 r für einen Tag.

Der Wert 0,25 r ist in der Ausgabe 1940 der Unfallverhütungsvorschriften als zulässige Höchststrahlenmenge, nicht als Toleranzdosis bezeichnet. In den Erläuterungen dazu steht: „Man wird ... in all den Röntgenbetrieben, die so eingerichtet und betrieben sind, daß gerade niemand jemals mit mehr als 0,25 r an einem Tag bestrahlt werden kann, ganz erheblich geringere Durchschnittswerte finden ..." In der Neufassung der Unfallverhütungsvorschriften (1949) steht vor dem entsprechenden Paragraphen: „... folgende Höchststrahlenmengen (als Spitzenwerte) zugelassen". Hinter diesem Satz stehen alle Zahlenangaben der Unfallverhütungsvorschriften. Diese enthalten also keine echten Toleranzdosen. Nach Ansicht des Verfassers ist es nämlich zum mindesten zuerst Angelegenheit der Forschung, sich über die Höhe der verträglichen Dosen zu äußern, nicht Sache einer Behörde. Letztere hat nur unter Berücksichtigung der — leider immer noch recht spärlichen — wissenschaftlichen Erkenntnisse zu bestimmen, wo die Grenze des Erlaubten ist, bzw. wie ein Röntgenbetrieb auf Nichtüberschreitung dieser Grenze zu überprüfen sei.

Es wird immer wieder darauf aufmerksam gemacht, daß ein Beschäftigter, der täglich wiederkehrend mit 0,25 r tatsächlich bestrahlt wird, mit den Jahren sicherlich fühlbar geschädigt werden kann, insbesondere wenn härtere Strahlung und damit eine höhere Volumendosis vorliegt.

Die in den Unfallverhütungsvorschriften Ausgabe 1940 genannte Wochendosis von 1,25 r je Woche war — dieser Sinn ist aber verlorengegangen — nur gedacht für solche Röntgenbetriebe, in denen nur selten gearbeitet wird, nicht für täglich benutzte Betriebe. Der Absatz 2 des § 3 (Ausgabe 1940) wäre ja dann gegenstandslos gewesen. Aber auch für solche selten benutzten Röntgenbetriebe war die Einführung einer Wochendosis ein Fehler, vor allem deswegen, weil oft ein und derselbe Arzt in einer Woche mehrere solcher selten benutzter Röntgeneinrichtungen bedient. In der Ausgabe 1949 der Unfallverhütungsvorschriften ist deshalb diese Wochendosis verschwunden.

Schon daraus ergibt sich, daß für eine „höchstzulässige Dosis" sich die Wochendosis nicht eignet. Dazu kommt, daß eine höchstzulässige Dosis einer praktischen Überprüfung zugänglich sein muß und eine solche Überprüfung desto schwieriger ist, je länger der zugrunde liegende Zeitraum gewählt wird. Es handelt sich ja um die Überprüfung eines Spitzenwertes, nicht um die Messung einer Durchschnittsdosis. Es ergibt sich hier vielmehr die Frage, ob für die Festsetzung der höchstzulässigen Dosis nicht besser ein Zeitraum von weniger als einen Tag zugrunde gelegt wird.

Dem steht entgegen, daß schon von Stunde zu Stunde (geschweige denn von Minute zu Minute oder gar von Sekunde zu Sekunde bei Aufnahmebetrieb) die Menge der angewandten Strahlung zu stark schwankt. Man müßte, wenn man an dem Prinzip „höchstzulässige Dosis" festhält, doch zu hohe höchstzulässige Minutendosen zulassen, Zahlen, die dann unter Umständen absichtlich oder unabsichtlich dazu benutzt würden, unzulänglich eingerichtete oder betriebene Röntgenanlagen zu rechtfertigen.

Es sei also ausdrücklich betont: Durch die Vorschriften ist — abgesehen von der besonderen für die Generationsorgane festgesetzten Höchstdosis — nur geregelt:

Die höchstzulässige Dosis je Tag an dem Ort, an dem sich die Beschäftigten während des Röntgenbetriebs üblicherweise aufhalten, und zwar bei beabsichtigter Höchstbenutzung der Anlage. Dieser Wert beträgt 0,25 r je Tag.

Sind nun die anderen, noch nicht besprochenen Dosen,(z. B. die in den amerikanischen Vorschriften genannte Wochendosis von 0,3 r je Woche definitionsgemäß dasselbe, d. h. mit anderen Worten: Darf man die in den amerikanischen Vorschriften genannten Dosen ohne weiteres mit den in den Unfallverhütungsvorschriften genannten Dosis vergleichen? Offenbar nein. Die in der Veröffentlichung des amerikanischen „National Bureau of Standards" genannten Dosen geben

die Strahlenmengen an, die einem Beschäftigten kontinuierlich oder intermittierend verabfolgt werden dürfen. Es handelt sich wohl nicht um einen Spitzenwert. Viel eher um einen Durchschnittswert (der dann tatsächlich durch die Zeit dividiert werden dürfte). Viel eher, denn ganz scharf scheint der angegebene Wert nicht definiert zu sein. Auch könnten sich die Verfasser nicht immer oder nicht alle ganz klar oder ganz einig gewesen sein über die notwendigen Unterscheidungen. Es sind nämlich weiter unten in der erwähnten Veröffentlichung technische Maßnahmen und Bleigleichwerte angegeben, mit denen der Versuch gemacht wird zu erreichen, daß die eingangs niedergelegten Toleranzdosen auch in kürzeren Zeiträumen zwangsläufig nie überschritten werden, ein Versuch, der destoweniger gelingen kann, je kürzer der Zeitraum ist und je mehr der Strahlenschutz durch die Betriebsweise statt durch die technische Einrichtung gewährleistet werden muß.

Therapiebetriebe mit entsprechendem Bleiaufwand, mit fernbedienten Schiebern u. dgl. sowie mittels Sicherungen gegen versehentliches Betreten der Strahlenräume so einzurichten, daß 0,3 r in einer Woche nicht überschritten werden können, ist möglich. Röntgenaufnahmebetriebe ließen sich zur Not meistens, nicht immer (z. B. Schwerverletzte! Artheriographien!) so einrichten und betreiben, wenn auch nie ohne Verlust an Zeit und Qualität der Arbeit. Angestrengtere Durchleuchtungsbetriebe (insbesondere bei Magen-Darm-Durchleuchtungen) lassen sich mit keinem technischen Mittel und mit keiner brauchbaren und tragbaren Betriebsweise dahin bringen, daß 0,00625 r/Stunde oder gar 0,0001 r/Minute nicht überschritten werden.

Der Verfasser nimmt an, daß ein solches Abgleiten von der Durchschnittsdosis zur höchstzulässigen Dosis nicht im Sinne ist von denjenigen Sachverständigen, die die Ausgangszahlenwerte angegeben haben.

Ähnliches, aber nicht ganz dasselbe, gilt für den in den britischen Vorschriften genannten Wert von 0,5 r je Woche. Er ist wie in den deutschen Vorschriften als höchstzulässige Dosis bezeichnet. Zugleich ist der Wert auch in Sekundendosis umgerechnet, und zwar ist er durch 35 Stunden dividiert. Es heißt: „... soll die Dosierung 4 μr/sec nicht überschreiten." Für diese Dosisleistung sind die angegebenen Bleigleichwerte berechnet. Dem Verfasser erscheint dies eine übertriebene Strenge zum mindesten für die Röntgendiagnostik. Es ist doch offenkundig falsch mit Arbeitszeiten zu rechnen. Nur Einschaltzeiten kommen hier in Frage. Aber auch diese sind wohl meist nicht voll in Rechnung zu setzten, denn wer schaltet stets Höchstwerte ein und steht stets in Minimalentfernung vom Röhrengehäuse!

Wenn man 0,5 r/Woche als höchstzulässige Wochendosis erreichen will, dann müßte man etwa 0,15 r/Tag etwa 0,05 r/Stunde, etwa 0,002 r/Minute und etwa 40 μr/sec als höchstzulässige Dosis (Spitzenwerte) angeben. Diese Werte sind dann durchaus diskutabel, wohl auch technisch erreichbar. Allerdings bleibt immer bestehen, was weiter oben über die Vorzugsstellung der Tagesdosis als höchstzulässige Dosis gesagt wurde.

Auch in Deutschland bestand und besteht nicht immer und überall Klarheit über die Definitionen der verschiedenen „Toleranzdosen". Es sei deshalb — als Anregung — im folgenden der Versuch einiger Definitionen gemacht.

I. Erbschädigungsdosis

Es handelt sich jedenfalls um eine Wirkungsdosis[1], eine Integraldosis (in r anzugeben) im wörtlichsten Sinne. Die untere Zeitgrenze des Integrals liegt jedenfalls schon vor der Geburt des Betroffenen. Die obere Zeitgrenze ist der Zeitpunkt, von dem an Nachkommenschaft nicht mehr möglich oder nicht mehr zu erwarten ist.

Der für den Menschen richtige Zahlenwert ist noch unbekannt. Man kann allenfalls vermuten, daß es sich für die Gesamtpopulation um die Größenordnung der naturgegebenen, unvermeidlichen Strahlenmengen handelt unter Mitinrechnungziehung der mittleren prozentualen Eindringtiefen der naturgegebenen und der künstlich hinzugesetzten Strahlenmengen.

[1] Siehe DIN 6809/1941.

Angaben für die Einzelperson sind vorerst erst recht nicht möglich. Hierfür müßte noch in Rechnung gezogen werden, das „Gewicht", das der betreffenden Einzelperson für die Population als Erbgutträger zukommt. Eben dieses Gewicht der Beschäftigten dürfte neben dem Gewicht der Patienten vernachlässigbar klein sein.

Die bisher für den Schutz der Generationsorgane genannten Höchstdosen gehören nicht hierher, auch wenn sie gelegentlich fälschlich als Erbschädigungsdosen benannt werden.

II. Allgemeinschädigungsdosis

Es ist dies diejenige Röntgenstrahlenmenge, durch die ein Mensch eben noch nicht objektiv geschädigt wird, also ein Schwellenwert. Für manche Organe ist dieser Schwellenwert womöglich gleich Null, für andere kann er aber verhältnismäßig groß sein.

Schon deswegen ergäbe sich nicht ein Wert, sondern eine Tabelle von Werten. Dazu kommt noch, daß diese Werte außerdem noch teilweise abhängig sein werden von der Dosisleistung, von der Strahlenhärte (Eindringtiefe), von Erholungspausen, insbesondere aber von dem bestrahlten Körpervolumen. Es handelt sich offenbar um eine absorbierte Gesamtenergie, die man eigentlich in dem physikalischen Energiemaß erg angeben sollte, nach dem derzeitigen Stand der Dinge vorerst aber noch in $r \cdot cm^3$ (Volumendosis)[1]. Von all den besprochenen Zahlen gehört hierher keine. Trotzdem ist bei den Beschäftigten die Meinung weit verbreitet, daß die genannten Toleranzdosen derartiges wären.

III. Verträgliche Dosis

Es ist dies diejenige Dosis, durch die ein Mensch eben noch nicht subjektiv, d. h. für ihn selbst merkbar störend geschädigt wird. Es ist auch dies eine Dosis, eine Integraldosis wie die Allgemeinschädigungsdosis, auch ein Schwellenwert, nur wesentlich höher liegend. Auch hierfür wäre eine Tabelle nötig.

Eine Dosis nur dann nicht mehr als verträglich zu betrachten, wenn die Schädigung bereits eine Minderung der Arbeitsfähigkeit zur Folge hat, erscheint dem Verfasser nicht zulässig.

IV. Verträgliche Dosisleistung

Eine verträgliche Dosisleistung wäre diejenige Dosisleistung, die ununterbrochen (24 Stunden je Tag, 7 Tage je Woche . . .) verabfolgt mit der — gleichbleibend gedachten — Erholung so im Gleichgewicht wäre, daß die zu erwartende Verschiebung des Gesamtbefindens so klein bliebe, daß sie eben subjektiv nicht störend empfunden würde. Diese mehr fiktive Dosisleistung hätte das Maß r/sec (genauer genommen erg/sec). Ob es einen solchen Wert überhaupt gibt, geschweige denn wie hoch er ist, ist unbekannt. Es ist demnach wissenschaftlich eigentlich gar nicht richtig, in diesem Sinne von Toleranzdosisleistung zu reden.

V. Zulässige Durchschnittsdosis

Da zur Zeit — wohl auch in absehbarer Zukunft — eine Tabelle der verträglichen Dosen nicht vorliegt, besteht die Notwendigkeit, unter gröbster — wissenschaftlich eigentlich kaum zulässiger — Vereinfachung der zugrunde liegenden Verhältnisse, nur um überhaupt einen brauchbaren Anhaltspunkt zu haben, entweder wie in den Unfallverhütungsvorschriften geschehen eine höchstzulässige Dosis (Spitzenwert) oder eine Durchschnittsdosis anzugeben. Es wäre letzteres ein Arbeitswert als vorläufiger Ersatz für die leider nicht genügend bekannten verträglichen Dosen.

[1] Die offene oder versteckte Einführung des Energiemaßes in die praktische Röntgenstrahlenmessung für medizinische Zwecke erscheint dem Verfasser nach seinen Erfahrungen aus einer großen Zahl sehr verschiedener Röntgeninstitute verfrüht. Es würde dies nur zu Verwirrung führen.

Dieser Durchschnittswert hätte das Maß einer Dosis (Integral über alle im Röntgendienst zugebrachten Jahre).

Bei aller Vereinfachung wird es allerdings notwendig sein in Zukunft einen Unterschied zu machen wenigstens zwischen harter Strahlung (Tiefentherapie u. dgl.) und weicherer Strahlung (Diagnostik u. dgl.). Unter Voraussetzung langjähriger Röntgendienstzeit und unter Berücksichtigung der dabei zu erwartenden Erholung z. B. 200 r und 500 r. An diesen Beispielszahlen erkennt man die Gröblichkeit der unvermeidlichen Vereinfachungen. Nach 40 Jahren Dienstzeit, also im vorgerückten Alter, wäre dann bei reinem Diagnostikbetrieb eine gewisse Schädigung der Haut nachweisbar bei weitgehender Schonung tiefer liegender Organe, bei reinem Tiefentherapiebetrieb umgekehrt weitgehende Schonung der Haut bei stärkerer Belastung tiefer liegender Organe.

VI. Zulässige Durchschnittsdosisleistung

Niemand kann die Durchschnittsdosis selbst einhalten, da er ja nicht weiß, wie lange und unter welchen Bedingungen er in Zukunft noch im Röntgendienst tätig sein wird. Es muß deshalb — unter der weiteren stark vereinfachenden Voraussetzung einer wahrscheinlichen Höchstzahl von Röntgenarbeitsjahren — die angenommene Durchschnittsdosis durch die Zeit dividiert werden, um dann zu einer Durchschnittsdosisleistung zu kommen, einer Dosis/Zeiteinheit. Dabei ist es unerheblich, ob die Zeiteinheit Woche, Tag, Stunde, Minute oder Sekunde ist, nur muß die Zahl der Wochen, Minuten u. dgl. einigermaßen richtig eingesetzt werden. Man käme dann etwa zu folgender Tabelle:

	Harte Strahlung		Weichere Strahlung	
Leben	200	r[1]	500	r
Jahr	6	r/Jahr	15	r/Jahr
Woche	0,15	r/Woche	0,35	r/Woche
(Tag)	(0,03	r/Tag)	(0,065	r/Tag)
Stunde	0,006	r/Stunde	0,025	r/Stunde
Minute	0,0001	r/Minute	0,0004	r/Minute[2]

Man könnte eine solche Tabelle auch noch weiter ausdehnen, indem man z. B. für die Hände etwas höhere Werte und für den übrigen Körper, vielleicht auch nur für den am meisten strahlenabsorbierenden Teil zwischen Gürtellinie und den Knien niedrigere Werte einsetzen würde. Eine gröbliche Vereinfachung bleibt trotzdem.

Man kann zwecks Vergleich mit den Tabellenwerten auch Durchschnittswerte messen, z. B. mittels Kondensatorkammern[3]. Man muß aber solchen Messungen stets längere Zeiträume zugrunde legen. Eine einzelne Woche ist recht kurz, wenn man zu einwandfreien Durchschnittswerten kommen will. Auch muß man auf der Oberfläche der Beschäftigten selbst messen und leider in Kauf nehmen, daß diese Personen teils unbewußt, teils bewußt die Messung fälschen. Auch kann dadurch eine Täuschung hervorgerufen werden, daß in die betreffende Woche besonders wenig oder besonders viel stark strahlenerzeugende Arbeiten gelegt werden.

VII. Höchstzulässige Dosis

Für die Überprüfung des Betriebs eines Röntgeninstituts eignet sich deshalb nur ein sicherer reproduzierbarer Wert, nämlich diejenige Dosis, die bei beabsichtigter Höchstbenutzung im Höchstfall an den üblichen Personalaufenthaltsplätzen an einem Tag auftreten kann. Hinter dieser Definition verbergen sich freilich notwendigerweise weitere vereinfachende Voraussetzungen, die aber um klare Rechtsverhältnisse zu schaffen erforderlich sind.

[1] Es ist hier gedacht Einfalldosis aus praktischen Gründen. Oberflächendosis ist zwar theoretisch richtiger, aber noch immer zu wenig gebräuchlich.

[2] Diese Werte sind keine vom Verfasser vorgeschlagenen, geschweige denn festgesetzten Zahlen, sondern lediglich Beispiele.

[3] Es ergibt sich dann die Oberflächendosis, die bei harter Strahlung merklich höher ausfällt als die Einfalldosis.

Diese höchstzulässige Dosis ist eine Integraldosis, wenn auch nur ein Zeitintegral über einen Tag. Die dabei zu erwartende Gesamtröntgendienstzeit bleibt unberücksichtigt. Selbstverständlich ist diese Dosis begrifflich etwas ganz anderes als die Durchschnittsdosis und die Durchschnittsdosisleistung. Infolgedessen hat sie auch einen ganz anderen, wesentlich höheren Wert als die Durchschnittsdosisleistung in r/Tag. Um der naheliegenden Verwechslung vorzubeugen, sollte man deshalb die Durchschnittsdosisleistung nie in r/Tag angeben. Deshalb auch die Einklammerung in der Tabelle.

Dieser Spitzenwert weicht bei Diagnostik stark ab von der Durchschnittsdosisleistung. Auch wird man vielleicht aus praktischen Gründen einen Sonderwert für die Hände und aus Rücksicht gegen die bestehenden Auffassungen einen Sonderwert für den Unterleib (+ Oberschenkel) angeben müssen. Danach ergäben sich z. B. folgende Tagesdosen:

	Tiefentherapie	Diagnostik
Allgemein	0,1 r	0,2 r
Hände	0,2 r	0,3 r
Unterleib	0,05 r	0,1 r[1]

VIII. Tatsächliche Höchststrahlenmengen

Verglichen mit der höchstzulässigen Dosis werden müssen die im Betrieb tatsächlich vorhandenen Höchststrahlenmengen. Es sind dies diejenigen Dosen oder Dosisleistungen, die bei beabsichtigter Höchstbenutzung an den Stellen, die für die Beschäftigten wesentlich sind, auftreten.

Soweit die Beschäftigten keine besonderen Kenntnisse hinsichtlich Strahlenschutz und Strahlenmessung haben, dürfte es sich empfehlen, die tatsächliche Höchststrahlenmenge in r/Tag anzugeben, damit sie sich bequem mit der höchstzulässigen Dosis vergleichen lassen. An diesen Wert ist auch in erster Linie zu denken bei der Erfüllung des § 4 (1) der Unfallverhütungsvorschriften Ausgabe 1940 bzw. der gleichlautenden Nr. 39 der Unfallverhütungsvorschriften Ausgabe 1949.

Wenn dagegen von den Beschäftigten weitergehende Kenntnisse erwartet werden können, ist es nicht selten nützlicher und auch durch die Unfallverhütungsvorschriften durchaus zugelassen, die tatsächliche Höchststrahlenmenge für kleinere Zeiten und als Dosisleistung anzugeben. Dann müssen sich die Beschäftigten den entsprechenden Wert für ihre Person eben selbst zusammensummieren.

Ein Beispiel: Ein Arzt verabfolgt gelegentlich — an einem Tag mehrere, an anderen Tagen gar keine — Nahbestrahlungen, bei denen er die Röhre selbst mit der Hand hält. Am Ort der haltenden Hand ergeben sich unter Umständen verhältnismäßig hohe Minutendosen. Er kann dann selbst ermessen, wieviel er sich in der Woche zumuten darf. Er kann auch ersehen, wie er neben dem Patienten stehen muß und ob — wohl meist, daß — er Schutzkleidung tragen muß.

IX. Normdosisleistungen

Nach solchen höchstzulässigen Dosen kann sich die herstellende Industrie aber nicht richten, denn die Tageshöchstdosis ist ja nur zum Teil (meist zum kleineren) durch die Konstruktion der Röntgeneinrichtungen und durch deren Errichtung in den Röntgenräumen bedingt, sondern auch, und zwar recht entscheidend, durch Art und Umfang der Benutzung. Solche medizinische Tätigkeit läßt sich ja nicht zwangsläufig gestalten.

Der Industrie muß deshalb eine andere Zahlenangabe als Höchstwert an die Hand gegeben werden, eine Zahlenangabe, die lediglich so bemessen sein muß, daß es für den Benutzer der Röntgenanlage möglichst leicht ist, einerseits die höchstzulässige Tagesdosis, andererseits — soweit überhaupt bekannt — auch die verträgliche Dosis nicht zu überschreiten. Vonnöten ist

[1] Diese Werte sind keine vom Verfasser vorgeschlagenen, geschweige denn festgesetzten Zahlen, sondern lediglich Beispiele.

für diesen Zweck eine Dosisleistung (Maß: r/sec oder r/Minute), wie dies auch zur Zeit schon in den Normen für die Herstellung und Errichtung von Röntgenanlagen geschehen ist.

Festzustellen sind diese Werte natürlich nicht am Körper der Beschäftigten wie die Durchschnittsdosen, sondern —, soweit es sich um die Herstellung von Einzelteilen handelt — in genormten Entfernungen, oder — soweit es sich um die Errichtung von Röntgenanlagen handelt — in den beabsichtigten Mindestentfernungen. Derartige Normentfernungen brauchen nicht den normalen Entfernungen der Beschäftigten von der Röhre zu entsprechen, sondern können auch einheitlich festgesetzt werden, so wie es sich am besten bei der Prüfung des fertigen Geräts in der Fabrik oder der aufgestellten Röntgenanlage nachkontrollieren läßt. Solche Normdosisleistungen sind die eingangs unter den Nummern 14—17 erwähnten Dosisleistungswerte. Mit dem Begriff „Toleranzdosis" hat dies eigentlich nichts zu tun.

Das Wort „Toleranzdosis" sollte wohl am besten überhaupt nicht mehr benutzt werden. Der Begriff wäre wohl gleichbedeutend mit „verträgliche Dosis". Das ominöse Wort ist jedoch schon allzuoft in jeder Bedeutung gebraucht worden, so daß es nur Unklarheiten und Mißverständnisse, wo nicht sogar größeres Unheil hervorruft.

Zusammenfassung

Über die Höhe der Röntgen-Toleranzdosis besteht zur Zeit Verwirrung, weil den von verschiedenen Seiten angegebenen Dosen verschiedene Begriffe zugrunde liegen. In Deutschland ist rechtsverbindlich nur die von der Berufsgenossenschaft für Gesundheitsdienst und Wohlfahrtspflege 1940 festgesetzte höchstzulässige Tagesdosis von 0,25 r (bzw. 0,025 r für den Unterleib). Es ist dies keine zulässige Durchschnittsdosis, keine tatsächlich verträgliche Dosis (bzw. Erbschädigungsdosis), sondern ein Spitzenwert. In der Arbeit werden als Anregung einige Definitionen und Anhaltspunkte für den Vergleich verschiedener Werte untereinander gegeben.

Summary

At present there is confusion about the maximum tolerance dose, because the ideas upon which various doses were based by different authors have not been identical. In Germany the permissible maximum dose for an 8-hour day of 0,25 r (0,025 r for the abdomen) was made compulsory by the „Berufsgenossenschaft für Gesundheitsdienst und Wohlfahrtspflege" in 1940. This is no permissible average dose nor an actual tolerable dose („Erbschädigungsdose"), but a peak level. Some definitions and suggestions are presented for comparison of different dosage levels. *(F. H.)*

Résumé

Il y a en ce moment confusion, quant à la dose radiographique, dite de tolérance, parce qu'à la base des doses indiquées de divers côtés, il y a des notions différentes. La dose légale tolérable par jour, fixée en 1940 par la „Berufsgenossenschaft für Gesundheitsdienst und Wohlfahrtspflege", est de 0,25 v (0,025 v pour la partie inférieure du tronc). Ceci ne correspond point à une dose moyenne admise, ou à une dose effectivement supportable (dose à hérédité), mais à une dose maxima. En guise de suggestions pour des travaux ultérieurs, Wilhelm Ernst fournit quelques définitions ainsi que des points de repère pour la comparaison de valeurs différentes. *(R. L.)*

Resumen

Actualmente hay confusión acerca la altura de la dosis de tolerancia radiológica, debido a que las diversas dosis indicadas en diferentes lugares, se basan sobre conceptos distintos. En Alemania solo es legal la dosis diaria máxima de 0,25 r (o bien 0,025 r para el abdomen), fijada en 1940 por la Berufsgenossenschaft für Gesundheitsdienst und Wohlfahrtspflege (Asociación profesional para el servicio de la salud y asistencia benéfica). Tal dosis no es una dosis media aceptable, ni tampoco una dosis verdaderamente tolerable, sino que representa una valor máximo. En el presente trabajo se dan algunas indicaciones y puntos de apoyo para la comparación de los diversos valores. *(F. A.)*

Dr. H. W. Ernst, Hamburg-Stellingen, Bassdstieg 4

SCHAUKASTEN

Aus der Röntgenabteilung (Leiter: Doz. Dr. L. Diethelm) der Chir. Universitätsklinik Kiel (Direktor: Prof. R. Wanke)

Solitäre, cartilaginäre Exostose oder solitäres Osteochondrom mit seltener Lokalisation

Mit 2 Abbildungen

Während die multiplen cartilaginären Exostosen Fehlbildungen mit dominantem Erbgang darstellen, können einzelne derartige Bildungen sowohl der einzige Ausdruck eines auch sonst in der Familie verankerten Erbleidens sein als auch echte, gutartige, zur Gruppe der Osteochondrome gehörige Knochentumoren. Nur eine sorgfältige Untersuchung des ganzen Skeletts des Kranken und seiner Angehörigen erlaubt eine sichere Gruppierung.

Die Ähnlichkeit des röntgenologischen Erscheinungsbildes und der bekannten bevorzugten Lokalisation können größte differentialdiagnostische Schwierigkeiten bereiten. Diese Schwierigkeiten werden noch vermehrt durch das Vorkommen von spongiösen Exostosen an den verschiedensten Körperstellen.

So kann es im Einzelfalle schwer sein, derartige Bildungen allein nach ihrem röntgenologischen Erscheinungsbild einzuordnen, vor allem, wenn es sich um eine ungewöhnliche Lokalisation handelt, wie in einem kürzlich beachteten Falle:

55jähriger Straßenbahn- und Kraftfahrer, bei dem sich als Nebenbefund eine hakenförmige Exostose am lk. Schambeinast fand. In der Familienvorgeschichte keine Exostosen oder Knochenerkrankung. Mit 4 Jahren Kopfgrippe, mit 24 und 34 Jahren schwere Lungenentzündung, im ersten Weltkrieg Schußbruchverletzung am lk. Unterschenkel sowie Steckschuß (Schrapnellkugel) im lk. Kniegelenk. 1921 bemerkte der Pat. einen Knochenvorsprung am lk. Schambeinast, der sich im Laufe der Zeit immer mehr vergrößerte. Nach einigen Röntgenbestrahlungen hörte das Wachstum der Exostose auf.

Abb. 1.

Abb. 2.

Bei der jetzigen Röntgenuntersuchung (Prot. Nr. 6480/49) findet sich eine daumenstarke Exostose am lk. Schambeinast, nach vorn hakenartig hervorstehend, mit gegabelter Spitze. Die Struktur spricht für knorpelige und knöcherne Gewebsanteile in der Bildung. Am Schambein sonst nichts Auffälliges, insbesondere erscheint die ehemalige Knorpelfugenpartie zwischen dem Scham- und Sitzbein völlig normal. Eine Durchleuchtung des Skeletts ergab keinen weiteren Exostosenbefund.

Bei der Durchsicht des uns zur Verfügung stehenden Schrifttums wurde festgestellt, daß bisher lediglich in zwei Fällen diese seltene Lokalisation beschrieben worden ist: Einmal von Carlos Heuser (Buenos Aires 1926), der die Entstehung auf luetische Ätiologie zurückführt, zum anderen von E. J. Blackoby, der einen Fall von Geburtshindernis durch Osteochondrome beiderseits der Symphyse am oberen Schambeinast anführt (Brit. Med. J. 1931).

Dr. Elisabeth Förster, Kiel, Chirurg. Univ.-Klinik

Aus der Inneren und Nervenabteilung des Krankenhauses Bergmannsheil, Gelsenkirchen-Buer
(Leitender Arzt: Dr. W. Silberkuhl)

Eine ungewöhnlich große verkalkte Echinokokkencyste in der Leber

Mit 1 Abbildung

Abb. 1.
Große verkalkte Echinokokkencyste in der Leber.

Aus den zahlreichen Angaben des neueren Schrifttums (Arnold, Aßmann, Sielmann, Didiée, Preuschoff, Ledoux-Lebard, Garcia-Calderon und Espaillet, Toupet, Morceau, Dariaux und Cassan, Fiessinger, Noel und Ledoux-Lebard) geht hervor, daß die Röntgenbilder verkalkter Echinokokken beträchtlich zu variieren scheinen.

Wir besitzen seit 1946 die Bilder eines jetzt 43jährigen Mannes, der sich die Bandwurmerkrankung während des Kriegsdienstes bei einer Heeres-Hundeersatzstaffel zugezogen hat. Er klagt seitdem über ein ständiges Druckgefühl in der rechten Körperhälfte und über Appetitlosigkeit. Im ganzen hat er seit der Erkrankung etwa 40 Pfd. an Gewicht abgenommen. Bei der körperlichen Untersuchung ist unter dem rechten Rippenbogen eine glatte druckschmerzhafte Resistenz zu tasten, sonst bestehen keine krankhaften Veränderungen. Die verschiedenen Laboruntersuchungen zeigen nichts Auffälliges.

Der Röntgenbefund hat sich innerhalb der letzten $3^1/_2$ Jahre kaum verändert, so daß es genügt, wenn wir die zuletzt — im Februar 1950 — angefertigte Aufnahme beschreiben.

Auf der Leeraufnahme sieht man in der Lebergegend eine Echinokokkencyste von der Größe eines Menschenkopfes, die das rechte Zwerchfell in das Lungenfeld hinein vorwölbt. In Längsrichtung reicht der eiförmige Schatten etwa von der Höhe des unteren Brustkorbdrittels bis weit unterhalb des rechten Rippenbogens, in der Breite nimmt er den gesamten Raum zwischen äußerer Körperwand und Wirbelsäulenschatten ein. Im wesentlichen werden die schattenhaften Veränderungen durch die Kalkniederschläge hervorgerufen, die sich in der Cystenwand befinden. Die untere Cystenhälfte wird durch einen durchgehenden kalkhaltigen Schattensaum scharf von der Umgebung abgegrenzt, während in den oberen und lateralen Partien der Randschatten mehrfach unterbrochen ist. Das Innere des Cystenschattens ist teils homogen, teils wabig oder grob granuliert und enthält zahlreiche, oft zusammenhanglose, trabekelähnliche und schalenförmige Verkalkungen.

Das Leiden ist von uns 1946 mit einer 50%igen Rente als Wehrdienstbeschädigung anerkannt worden. Eine Operation hat der Kranke abgelehnt.

Dr. H. Trautmann, Gelsenkirchen-Buer, Krankenhaus Bergmannsheil II

Aus dem Sanatorium Schwarzwaldheim, Schömberg, der Reichsversicherungsanstalt f. Angest.
(Chefarzt: Dr. G. Eversbusch)

Frei beweglicher Fremdkörper (Maschinengewehrgeschoß) innerhalb einer tuberkulösen Caverne

Mit 3 Abbildungen

Nach Ulrich ist das Auftreten einer Lungentuberkulose nach Lungensteckschüssen selten. Die Tuberkulose soll nur in solchen Fällen als WDB anerkannt werden, wenn sie sich ausgesprochen in der Gegend oder um den Fremdkörper herum entwickelt. Ulrich beschreibt mehrere Fälle von Granatsplitter-Steckschüssen, die im späteren Verlauf der Erkrankung innerhalb einer Abszeßhöhle gefunden werden. Daneben sind zahlenmäßig Lungentuberkulosen in unmittelbarer Nähe des Fremdkörpers, und damit durch diesen ausgelöst, seltener.

Ebenso erwähnt Steinmeyer in seiner Monographie „WDB bei Lungentuberkulose und Lungenschüssen in Röntgenbildern" 9 Fälle aus dem ersten Weltkrieg, bei denen es in kürzerer oder längerer Zeit, oft erst nach vielen Jahren, zur Ausbildung einer Lungentuberkulose gekommen ist.

Einen solchen Fall beobachteten wir hier bei einem Kranken, dessen Krankengeschichte kurz beschrieben werden soll:

Wilhelm W., 45 Jahre alt, wurde im April 1918 verwundet, wobei das Projektil, ein französisches M.-G.-Geschoß, dorsal

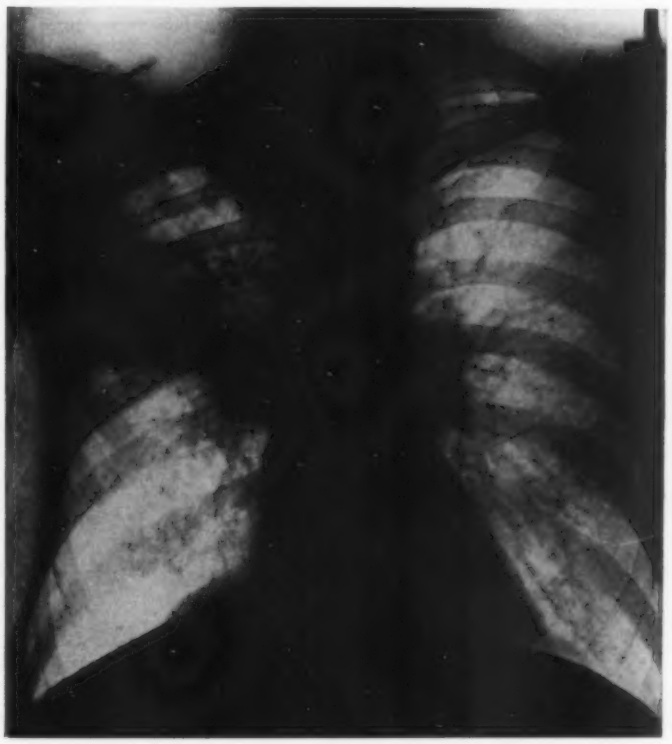

Abb. 1.

Abb. 2.

Abb. 3.

oberhalb der rechten Scapula eindrang und nach teilweiser Zertrümmerung des Schultergelenks in der rechten Lunge in Höhe des Hilus lateral stecken blieb. Im Anschluß an die Verwundung wurde das rechte Schultergelenk mit Pfanne und Humeruskopf entfernt und eine knöcherne Verbindung zwischen Humerus und Scapula erreicht. Für eine Lungentuberkulose ergab sich damals kein Anhalt. Während der ganzen Zeit seit der Verwundung bestand Husten von wechselnder Stärke mit schleimigem, nichteitrigem Auswurf. Im März 1943 traten Schmerzen in der rechten Brustseite auf. Röntgenologisch wurde eine „geschlossene, inaktive, rechtsseitige Oberlappentuberkulose" diagnostiziert und zunächst keine Arbeitseinstellung veranlaßt. Im April 1943 wurde vom Facharzt eine offene Lungentuberkulose festgestellt. Einweisung zum Heilverfahren in unser Sanatorium am 12. 11. 1943.

Bei dem schmächtigen Manne von 162 cm Größe bei 51,8 kg Gewicht wurde folgender Befund erhoben:

Innere Organe mit Ausnahme der Lunge o. B.

Klinisch war über der rechten Lunge vorn von Spitze bis zur 3. Rippe, hinten bis Mitte Scapulae abgeschwächtes, vesicobronchiales Atemgeräusch mit zahlreichen trockenen und mittelblasigen klingenden R. G. zu hören. Ausgesprochene Cavernensymptome bestanden bei Aufnahme nicht. Die linke Lunge ergab normalen Befund.

Die Röntgenaufnahme vom 13. 11. 43 zeigte rechts neben einigen wabigen Aufhellungen im Spitzengebiet einen taubeneigroßen Ringschatten im 3. I. C. R., am Boden dieser Aufhellung den Schatten eines mit der Spitze nach außen zeigenden Projektils. Die Umgebung des Ringschattens ist in Kleinhandtellergröße weich verschattet. Das Zwerchfell steigt von lateral nach medial steil an. Links im Mittelfeld einige weiche Streuherde.

Der Auswurf enthielt reichlich Tb.-Bazillen. Das Blutbild zeigte eine Linksverschiebung von 7% Stabkernigen bei 21% Lympho., 3% Eo., 64% Segmentkernigen, 3% Monocyten und 2% Jugendlichen. Die Blutsenkungsgeschwindigkeit betrug 36,5 mm M. W. n. W.

Unter Heranziehung von Röntgenaufnahmen vom 10. 4. und 15. 6. 43

konnte zweifelsfrei eine zunächst in der rechten Spitze, gleichzeitig aber auch um das Geschoß herum lokalisierte, zu Einschmelzungen neigende infiltrative Tuberkulose diagnostiziert werden (Abb. 1). Hierbei handelte es sich bei den Spitzenveränderungen wohl sicher um eine ältere, schrumpfende Tuberkulose, während die schnelle Bildung exsudativer Herde und ihre Einschmelzung zu einer großen Caverne um das Geschoß herum wohl als Exacerbation durch den Fremdkörperreiz gewertet werden muß.

Das Geschoß lag bei Aufnahme in das Sanatorium noch unbeweglich am Boden der Caverne, die sich dann innerhalb von zwei Monaten rapide vergrößerte (Abb. 2).

Interessant ist, daß mit der Vergrößerung der Caverne auch das Geschoß frei beweglich wurde. Dies ergibt sich eindeutig aus Aufnahmen, auf denen bei Beckenhochlagerung das Geschoß zur Mitte der Caverne wanderte, bei Aufrechtstellung des Pat. aber wieder auf den Boden zurückfiel.

Die gleichzeitig angefertigten Rö-Schichtaufnahmen ergaben in 8 und 10 cm Schichttiefe neben dem großen Ringschatten im Mittelfeld noch eine gut kirschgroße Aufhellung infraclaviculär (Abb. 3).

Eine Entfernung des Projektils durch das einläufige Thorakoskop mit anschließender Cavernensaugdrainage zur Vorbereitung einer Thorakoplastik wäre möglich gewesen. Der Patient entzog sich der Operation und kam 2 Monate später ad exitum.

Schrifttum

Jackson: A bullet in the lung. Journ. of the American. Med. Ass. Bd. 90, ref. Zentralbl. f. Tuberkuloseforschung Bd. 29. — Ulrich: Lungensteckschüsse und deren Folgen. Röntgenpraxis 1935. — Steinmeyer: WDB bei Lungentbc. und Lungensteckschüssen in Röntgenbildern. Thieme-Leipzig 1940.

Dr. H. U. Kienow, (21) Dinker, Kr. Soest

REFERATE

A. Diagnostik

Leucutia, T. und James C. Cook: **„Maligne Degeneration benigner Riesenzelltumoren des Knochens“** (Amer. J. Roentgenol. **62** [1949], 5: 685).

In den Jahren 1923—1947 wurden 77 Patienten mit benignen Riesenzelltumoren des Knochens im Harper Hospital, Detroit, beobachtet. 5 Patienten starben, 3 interkurrent und 2 infolge sarkomatöser Entartung des Tumors. 5 Patienten blieben unbehandelt. Bei einem Patienten dieser Gruppe trat ebenfalls eine sarkomatöse Entartung auf. Bei 4 weiteren Patienten bildete sich ein Sarkom erst nach operativer als auch nach Strahlenbehandlung aus. Diese 7 Fälle stellen 9% des Gesamtmaterials dar. 4mal wurde eine maligne Entartung nach einer Röntgenbestrahlung beobachtet. Bei einem Patienten konnte jedoch die Malignitität im Beginn der Bestrahlungsbehandlung festgestellt werden. In einem weiteren Falle waren die applizierten Strahlendosen zu gering, um einen ursächlichen Zusammenhang mit der malignen Entartung anzunehmen. Bei den noch verbleibenden 2 Fällen war das klinische Bild durch eine pathologische Fraktur kompliziert. Nur in einem Falle trat die maligne Degeneration spontan auf. Nach chirurgischer Behandlung kam es in 2 Fällen zur Ausbildung eines Sarkoms. Einmal wurde nach dem 3. operativen Eingriff mit nachfolgender Röntgenbestrahlung nach 7 Jahren ein Sarkom erkannt. In einem anderen Falle kam es zur malignen Entartung nach der Curettage und Anfüllen der Markhöhle mit Knochenspänen. Verfasser führen dann noch einen 8. Fall an, bei dem ein Fibrosarkom des Sternums sich 18 Jahre nach einer Thymusbestrahlung entwickelte.

Zusammengefaßt werden folgende Feststellungen getroffen:

Die maligne Degeneration der Riesenzelltumoren tritt

1. spontan
2. nach chirurgischer Behandlung und Röntgenbestrahlung
3. nach Röntgenbestrahlung
4. nach chirurgischer Behandlung auf.

In einer begrenzten Zahl der Fälle von Riesenzelltumoren (10—15%) wird unabhängig von der voraufgegangenen Behandlungsmethode eine maligne Entartung beobachtet.

Sear, H. R.: **„Osteogene Sarkome als Komplikation der Ostitis deformans"** (Paget). (Br. J. Radiol. XXII/580.)

Der Autor hat in Australien, wo die Ostitis def. sehr häufig auftritt, eine außerordentlich große Anzahl von Pagetfällen über viele Jahre hin beobachtet. Im Gegensatz zur Ansicht der europäischen und amerikanischen Forscher, die die Wahrscheinlichkeit einer malignen Entartung mit 10% annehmen, hat er nur bei 23 Kranken, das sind etwa 2% seiner Fälle, eine Sarkombildung auf dem Boden eines Paget gesehen.

Sear hat bei rein sklerosierenden Formen nie eine maligne Degeneration gefunden. Er hat aber im Gegensatz zu den Statistiken von Lowey Pressly und Summay, wonach die Entartung vorwiegend an Femur, Humerus und Schädel auftritt, unter seinen letzten 14 Fällen von Pagetsarkom dieses 8mal am Becken festgestellt.

3 Fälle werden eingehender beschrieben: 2 zentrale Sarkome, die besonderes Interesse beanspruchen, weil im allgemeinen bei der Ostitis def. nur periphere Lokalisationen beobachtet werden.

Beim 3. Kranken trat eine Metastase in einem bisher völlig gesunden Knochen (12. Rippe und Wirbel) auf. Auch dieser Befund ist von Bedeutung, da nach der bisherigen Meinung Metastasen sich nie in normal gebliebenen Skeletteilen, sondern nur in Knochen mit bereits bestehender Ostitis einstellen.

Torgersen, J.: **„Eine röntgenologische Studie der metopischen Naht."** (Acta Radiologica XXXIII [1950], 1:1.)

Die metopische Naht wird durch die Persistenz der Sutura mediofrontalis, die sich normalerweise vor dem Ende des zweiten Lebensjahres schließt, bedingt. Eine metopische Fissur ist beim Vorhandensein einer metopischen Naht häufiger, doch kann erstere auch isoliert auftreten und gegenüber Frakturen differentialdiagnostische Schwierigkeiten bereiten. Die Häufigkeit der Fissur beträgt nach den Untersuchungen des Verfassers an 1660 Schädeln 0,54%, ihre röntgenologische Erkennung ist sehr schwierig. Als dritte Anomalie des Stirnbeines wird die Nicht-Vereinigung beider Frontalknochen, wie sie bei der Dysostosis cleidocranialis auftritt, angesehen.

Die persistierende metopische Naht ist dann nicht röntgenologisch sichtbar, wenn die Tabula interna geschlossen ist oder eine Sklerose entlang der Nahtlinie besteht. Die Anomalie wird als normale Variation angesehen und zeigt hinsichtlich des Befallenseins beider Geschlechter gewisse Besonderheiten. Die metopischen Schädel, die durch dünne Knochen, kleine Stirnhöhlen und langes Offenbleiben der Nähte charakterisiert sind, wurden von verschiedenen Seiten (Welcker, C. Vogt, Hess) bezüglich ihres Zusammenhangs mit seelischen Störungen untersucht. Eine sichere Korrelation scheint aber nur zwischen Kretinismus und persistierender metopischer Naht vorzuliegen. Für die Entstehung der Anomalie kommen endokrine und hereditäre Faktoren in Frage.

Davies, Paul M.: **„Xanthomatose mit Vertebra plana."** Brit. Journ. of Radiol. XXII/725.)

Bei einem $2^1/_2$jährigen Kinde, das wegen Torticollis zur Aufnahme kommt, werden ausgedehnte Zerstörungen des 3. und 4. Halswirbels und eine Vertebra plana des d IX festgestellt. Zunächst wird an ein zufälliges Nebeneinander von Wirbeltbc. und Morbus Calvé gedacht. Später treten multiple Knochenläsionen auf. Landkartenschädel und Exophthalmus sichern die Diagnose Schüller-Christian, die auch bioptisch bestätigt wird. Im weiteren Verlauf bessert sich der Allgemeinzustand, die Knochenherde werden partiell zurückgebildet und gleichzeitig richtet sich auch der Plattwirbel wieder auf. Damit kann seine Genese auf die Lipoidgranulomatose zurückgeführt werden. Eine Vertebra plana wurde von Buxter bei Morbus Gaucher und von Jansson und Brailsford bei typischen Fällen von Xanthomatose gesehen. Brailsford konnte ebenfalls eine Regeneration des zusammengesunkenen Wirbels beobachten.

Roberts, R. A.: **„Knochenabbau an einem Lendenwirbelbogen."** (Br. J. Radiol. XXII/540.)

Verfasser beobachtete an einem unteren Gelenkfortsatz einen umschriebenen progredienten Knochenabbau bis zum Auftreten einer spaltartigen Veränderung und vergleicht diesen Vorgang mit den analogen Prozessen bei der Spondylolyse und Spondylolisthesis. Die Deossification beruht wahrscheinlich auf Umbauzonen, wie sie bei Überlastungsschäden an vielen anderen Stellen des Skeletts gesehen werden.

Paul, Lester W. und Moir, William W.: **„Nichtpathologische Variationen der oberen Halswirbelsäule."** (Amer. J. Roentgenol. **62** [1949] 4:519.)

Auf Sagittalaufnahmen der oberen Halswirbelsäule werden relativ häufig asymmetrische Lagen des Atlas beobachtet. Bei 25 normalen Individuen wurde in 9 Fällen eine Asymmetrie festgestellt. Wenn der Kopf in Lateralflexion gehalten wird, kann der Spalt noch deutlicher zur Darstellung gebracht werden, oder man kann durch einen Druck von außen gegen die muskuläre Resistenz des Halses solche einseitige Spalterweiterung deutlicher werden lassen. Wenn ein Trauma in der Anamnese fehlt, ist diesem Befund keine pathologische Bedeutung beizumessen.

Wildervanck, L. S.: **„Hereditäre kongenitale Abnormitäten der Ellbogen, Knie und Nägel bei fünf Generationen."** (Acta Radiologica XXXIII [1950], 1:41.)

Die Arbeit enthält einen Bericht über die Untersuchungen von 53 Angehörigen einer Sippe, von denen insgesamt 22 Anomalien folgender Art zeigten: Am Ellbogen fanden sich Luxationen des Radiusköpfchens, Exostosen an der Ulna und Dysplasien am Radius und am Capitulum humeri; im Bereich des Knies ließen sich Schienbeinluxationen und Dysplasien der Patella nachweisen; die Nägel fehlten zum Teil, zum Teil wiesen sie dystrophische Veränderungen auf.

Die Anomalien scheinen unregelmäßig dominant vererbt zu werden, dabei werden drei unvollständig gekoppelte Gene als ursächliche Faktoren vermutet.

Goodman, Raymond D.: **„Multiple Charkot-Gelenke."** (Amer. J. Roentgenol. **62** [1949], 4:531.)

Von einem 64jährigen Mann mit Neurolues werden die röntgenologischen Befunde ausführlich besprochen. Man fand ausgedehnte multiple Gelenkveränderungen. Vor allen Dingen waren die Ellbogen- und Kniegelenke befallen. Auch waren hochgradige Veränderungen an der Lendenwirbelsäule mit Hypertrophien, Sklerosen und Deformierung aufgetreten. An den Händen fanden sich an der distalen Portion der Metacarpalia ausgesprochene Knochenhypertrophien.

Texter, Clinton, Irwin, W. A. und Kaump, D. H.: **„Die röntgenol. Zeichen einer Osteomyelitis nach Knocheninfusionen bei Kindern."** (Amer. J. Roentgenol. **62** [1949], 4:534.)

Bei 383 Knocheninfusionen wurden in zwei Fällen eine Osteomyelitis beobachtet. 19 Fälle aus der Literatur werden angefügt. Bei hypotonischen Infusionslösungen treten in 0,41% der Fälle Osteomyelitiden auf, wenn aber hypertonische Lösungen in Form von Dauertropfinfusionen angewandt werden, beträgt die Zahl der beobachteten Osteomyelitiden 6—13%. Eine intraossäre Infusion ist bei Haut- oder Blutinfektionen kontraindiziert. In allen bisher beschriebenen Fällen von Osteomyelitis nach Knocheninfusion konnte eine vollständige Heilung erzielt werden. Auch Restsymptome fehlten in allen Fällen.

Hardman, G. L.: **„Patella cubiti."** (Brit. Journ. of Radiol. XXII/384.)

Beschreibung eines Falles von Patella cubiti mit einem Sesambein von 2,5mal 0,6mal 1,8 cm in der Tricepssehne bei völlig normaler Konfiguration des Olecranon. Anschließend kurze Besprechung der Differentialdiagnose.

Bettman, Ernest H. und Siffert, Robert S.: **„Röntgenuntersuchung der Hüfte beim Legg-Perthes."** (Radiology 53 [1949], 4:548.)

Um die tatsächlich bestehende Ausdehnung der Knochenveränderung am Hüftkopf des Perthes nicht zu übersehen und infolgedessen die Ruhigstellung und Ausschaltung der Belastung zu früh abzubrechen, halten die Autoren in jedem Fall eine Kontrollaufnahme in Innenrotation für erforderlich und belegen ihre Ansicht mit einigen Röntgenogrammen.

Felson, Benjamin, Rosenberg, Lee S. und Hamburger jr., Morton: **„Röntgenbefunde bei akuter Friedländerscher Lungenentzündung."** (Radiology 53 [1949], 4:559.)

Da die akute Friedländersche Pneumonie so plötzlich einsetzt und so rapide fortschreitet, erscheint jede Unterstützung einer frühzeitigen Diagnose von Wichtigkeit, um so mehr als das Penicillin, welches bei so vielen Formen von akuter Pneumokokken-Pneumonie so gute Erfolge zeitigt, bei der Friedländerschen Pneumonie nicht anspricht, im Gegensatz zu Streptomycin oder anderen neueren Antibioticis.

Da weiter die Differentialdiagnose zwischen Fr.'scher und anderen akuten Pneumonieformen im Schrifttum sehr spärlich abgehandelt ist, halten die Autoren die Mitteilung ihrer Beobachtungen, nach denen das Röntgenbild die Diagnose fördern kann, für angezeigt. Es werden 16 Fälle akuter Fr.'scher Pneumonie mitgeteilt und mit 33 verschiedenen Fällen akuter Pneumonie und 25 Fällen von Pneumokokken-Pneumonie verglichen. Bogige Vorbuchtung einer Lappenspalte, scharfe Grenzlinien des vordringenden Infiltrates, häufige und frühzeitige Abszedierung mit dünnwandiger Höhlenbildung wurde bei Fr. wesentlich häufiger konstatiert als bei anderen Pneumonieformen. Wenn diese Befunde auch nicht pathognomonisch sind, so werden sie doch in vielen Fällen eine korrekte Diagnose ermöglichen.

Hatfield, W. H. und Hill, John E.: **„Adenomatosis der Lungen."** (Amer. J. Roentgenol. **62** [1949], 4:525.)

Verfasser beobachtete einen Fall von Lungenadenomatosis bei einer 54jährigen Frau, bei der die Diagnose auf Grund des röntgenologischen Befundes und der Sputumuntersuchung in vivo gestellt wurde. Die Krankengeschichte der Patientin wird ausführlich besprochen. Die Diagnose wurde autoptisch bestätigt. Der klinische Verlauf war progredient und es trat der Tod durch Asphyxie ein. Obwohl histologisch die Charakteristika eines malignen Tumors fehlten und es sich um eine gutartige Hyperplasie der Alveolarepithelien handelte, fand man autoptisch Zellnester in den Hiluslymphdrüsen.

In vivo konnte die Diagnose durch den mikroskopischen Befund im Sputum gesichert werden, da man hyperplastische Alveolarzellnester fand.

McCort, James J.: **„Die infektiöse Mononukleose und ihre röntgenologische Manifestation."** (Amer. J. Roentgenol. **62** [1949], 5: 645.)

Von 75 Fällen mit infektiöser Mononukleose, die in den vergangenen 6 Jahren im Massachusetts General Hospital zur Beobachtung kamen, liegen von 43 Röntgenuntersuchungen des Thorax vor. Nur in 7 Fällen konnte ein pathologischer Befund erhoben werden. 2mal fand man eine Vergrößerung der mediastinalen Lymphdrüsen. In 3 Fällen lagen vergrößerte Lymphdrüsen und Parenchymverdichtungen vor. 2mal wurden nur Parenchymverdichtungen beobachtet.

Die pathologischen Veränderungen der Brustorgane bei der infektiösen Mononukleose treten nur selten auf. Die Lungeninfiltrate stellen im pathologisch-anatomischen Sinne interstitielle Anhäufungen von atypischen Lymphozyten und Monozyten dar.

Als Todesursache einer Mononukleosis ist an 1. Stelle eine Milzruptur zu verzeichnen. Übergang in hämolytische Anämie, Thrombocytopenie, zentrale Nervenläsionen, Myokarditis und Hepatitis wurden nur selten beobachtet. In Zukunft wird man bei der Differentialdiagnose dem Aureomycin große Bedeutung beizumessen haben.

Jacobson, George, Denlinger, Ross B. und Carter, Ray A.: **„Röntgenbefunde bei Q-Fieber."** (Radiology **53** [1949], 5: 739.)

Zu einem kurzen Referat nicht geeignet.

Heacock, C. H.: **„Pneumonie bei Kindern infolge Einnehmens von Erdölprodukten."** (Radiology **53** [1949], 6: 793.)

In $2^1/_2$ Jahren mußten 156 Kinder (85% Farbige) nach Einnahme von Kerosen (Brennöl) 1 bis 15 Tage im Krankenhaus Aufnahme finden. 103 Kinder hatten Vergiftungserscheinungen. 1 Todesfall. Nachlässigkeit in der Aufbewahrung des Kerosens ist dafür verantwortlich, daß die Kinder zwischen 1 und 4 Jahren an das Brennöl gelangen konnten. Gleich nach der Einnahme tritt Brennen im Mund und Hals auf, Glottis-Spasmus, Erstickungsgefühl, Husten, substernaler Schmerz und häufig Erbrechen, später Schwindelgefühl, Kollaps und Koma, Temperaturerhöhung, Pulsbeschleunigung. H. beschreibt dann die Theorien, die für die Entstehung der Lungenbefunde maßgebend sein sollen. Der Sektionsbefund des ad exitum gekommenen Kindes wird mitgeteilt. Von den 103 Kindern mit toxischen Symptomen entwickelt sich bei 68 eine Bronchopneumonie. Um zu verhindern, daß zu dieser chemisch bedingten Pneumonie eine bakterielle hinzutritt, ist sofort Penicillin zu geben oder eine Sulfonamid-Therapie einzuleiten, worauf eine schnelle Entfieberung und ungestörte Genesung folgt. Der Röntgenbefund, welcher zwecks Beurteilung der Ausdehnung der Lungenveränderung von Bedeutung ist, geht langsamer zurück.

Dunner, L. und Bagnall, D. J. T.: **„Pneumoconiose bei Graphitarbeitern."** (Br. J. Radiol. XXII/573.)

Die Entwicklung der Graphitveränderungen ist von einer individuellen Anfälligkeit abhängig. Die klinischen Befunde sind völlig uncharakteristisch. Subjektive Beschwerden und klinische Erscheinungen decken sich nicht immer mit dem Röntgenbild; auch weichen die Röntgenogramme insofern von denen der anderen Pneumoconiosen ab, als die Prozesse nicht symmetrisch auftreten und sich rein auf eine Lunge beschränken können.

Zuerst erscheinen miliare Knötchen unter dem Bild des Schneegestöbers, dann folgen intensive radiäre Streifen und gröbere knollige Herde, und schließlich treten durch Konfluenz der verschiedenen Einlagerungen große tumorartige Verschattungen von unregelmäßiger Gestalt und wechselnder Dichte auf.

Ein Fall konnte obduziert werden. Pathologisch-anatomisch fanden sich:

1. eine schwerste interstitielle Fibrose, wahrscheinlich silikotischen Ursprungs,
2. ein ausgesprochenes Emphysem,
3. eine allgemeine diffuse Graphitablagerung; dazwischen herdförmige Graphitdepots mit umrahmender Fibrose,
4. große Verflüssigungszysten mit schwarzem graphithaltigem Inhalt, aber ohne Silizium.

Die Zysten wurden als Kolliquationsnekrosen aufgefaßt und auf die Drosselung der Blutzufuhr durch die zunehmende periphere Fibrose zurückgeführt.

Im Röntgenbild entsprachen die genannten Zysten den großen tumorartigen Verschattungen.

Meiklejoh , A.: **„Hämosiderose und Pneumoconiose bei einem Kohlenarbeiter".** (Br. J. Radiol. XXII/547.)

Beschreibung eines Falles von ausgedehnter Hämosiderose der Lungen infolge einer seit 30 Jahren bestehenden rheumatischen Mitralstenose. Außerdem hatte Patient eine retikuläre Pneumoconiose.

Die Befunde wurden autoptisch bestätigt.

Erfan, H. und Deeb, A. A.: **„Röntgensymptomatologie der chronischen Lungen-Schistosomiasis."** (Brit. Journ. of Radiol. XXII/638.)

Man unterscheidet 3 Schweregrade. Die Veränderungen beschränken sich fast ausschließlich auf das Gefäßsystem. Die Gefäße der Lunge nehmen an Schattenintensität zu, zeigen vermehrte Schlängelung und rosenkranzartige Knötchen. Weiter finden sich ausgedehnte miliare Einlagerungen als Ausdruck perivasculärer Infiltrate von 0,5—1 mm Durchmesser. Der Hilus erscheint stark verbreitert. In schweren Fällen kommt es in den Mittel- und Unterfeldern durch Konfluenz der periarteriellen Herde zu ausgedehnten Verschattungen. Der rechte Vorhof und die rechte Kammer werden dilatiert und der Conus pulmonalis vorgetrieben. Die Äste der Lungenarterien erweitern sich bis zur Bildung von kleinen Aneurysmen. Während der Behandlung mit Brechweinstein treten vorwiegend an der Lungenbasis Bronchopneumonien auf; außerdem entwickeln sich kleine Ergüsse, sowie vorübergehend stärkere Verbreiterungen der Lungenwurzel und der Herzsilhouette.

Ryan, Maxwell D. und Zizmor, Judah: **„Chondrom des Larynx."** Amer. J. Roentgenol. 62 [1949], 5: 715.)

Bei einer 55jährigen Frau wurde ein Chondrom des Larynx röntgenologisch diagnostiziert. Der verkalkende Tumor konnte auf den Schnittbildern gut zur Darstellung gebracht werden. Wegen der Seltenheit des Befundes wird der Fall ausführlich besprochen. Eine vollständige Rückbildung der klinischen Symptome brachte die chirurgische Exstirpation des Tumors.

Meyer, Ralph R.: **„Eine Methode der Herzmessung bei Kindern."** (Radiology **53** [1949], 3: 363.)

Ohne Abbildung des aufgestellten „Nomogramms" ist die Methode in einem Referat überhaupt nicht klarzumachen.

Arendt, Julian und Cardon, Leonard: **„Diagnose einer Thrombosierung im Herzohr beim Lebenden."** (Radiology **53** [1949], 3: 371.)

Nicht nur verkalkte Thrombea können unter gewissen Bedingungen auf einer regelrechten Herzaufnahme erkannt werden. Ein übermäßiges Ausladen der Umgebung vom linken Herzohr beruht häufig auf Thrombusbildung im linken Herzohr. Es ist als Anzeichen anzusehen, daß die Umgebung an der Herzohrdilatation teilnimmt und häufig von fibrillösen Zuckungen (elektrokardiographisch) im Herzohr begleitet ist. In solchen Fällen sollte an Thrombusbildung gedacht werden. Fünf Fälle mit Röntgenogrammen.

Lampe, Isadore und Zatzkin, Herbert: **„Lungenmetastase eines pseudo-adenomatösen Basalzellen-Karzinoms (Schleim- und Speicheldrüsentumor)."** (Radiology **53** [1949], 3: 379.)

Fünf Fälle von pseudo-adenomatösem Basalzellen-Karzinom (Schleim und Speicheldrüsentumor) mit Metastasierung in der Lunge werden unter Vorlage von 8 Röntgenogrammen mitgeteilt. Diese Neoplasmen metastasieren relativ häufig. Die Lungenmetastase zeigt ebenso wie der Primärtumor langsames Wachstum und der Patient kann jahrelang keinerlei Symptome aufzuweisen brauchen. Werden keine Röntgenuntersuchungen gemacht, so kann der Lungenbefund übersehen werden. Im Gegensatz zu den meisten malignen Tumoren braucht die Entwicklung von Lungenmetastasen dieser Neubildung nicht unbedingt für einen frühzeitig tödlichen Ausgang zu sprechen.

Thompson, W. H., Figley, M. M. und Hodges, F. J.: **„Komplette Angiokardiographie."** (Radiology **53** [1949], 5: 729.)

Die Autoren stellen an eine Spezialapparatur für röntgenographische Studien des Blutkreislaufs im Herzen 4 grundlegende Forderungen. 1. Die einzelnen Expositionen müssen kurz genug sein, um die Bewegungen der Herzwände und der vordringenden kontrasthaltigen Blutsäule erfolgreich auszuschalten. Expositionen von $^1/_{60}$ Sekunde sind anzustreben, Expositionen von über $^1/_{30}$ Sekunde nähern sich dem zulässigen Maximum. 2. Wenn der ganze Blutkreislauf des Herzens beobachtet werden soll, muß die Möglichkeit für zahlreiche Expositionen in außerordentlich rascher Folge gegeben sein. Die Ereignisse im schlagenden Herzen folgen sich so schnell, daß vier Expositionen in der Sekunde zum mindesten erforderlich sind. 3. Die Röntgenbilder müssen kontrastreich und scharf sein, wenn sie den Ansprüchen an Genauigkeit für derartige Untersuchungen entsprechen sollen. 4. Die verwendete Apparatur muß zuverlässig funktionieren und eine schnelle Folge der bezüglich Expositionszeit und Tempo automatisch gesteuerten Aufnahmen gestatten, um den Kreislauf des Kontrastblutes von der Vena cava bis zur absteigenden Aorta wiederzugeben.

Es wird eine Apparatur im einzelnen beschrieben und abgebildet, welche 5 Filme in der Sekunde zu wechseln vermag. Die vorhandene Aufnahmeapparatur kann aber eine so schnelle Expositionsfolge nicht leisten. Weiterer Ausbau ist im Gange. Es folgen eine Anzahl ausgewählter Aufnahmen von Fällen mit Coarctation, Septumdefekten und Transposition, die im einzelnen besprochen werden und die den Wunsch nach weiterer Verbesserung der Apparatur rege machen.

Dotter, Charles T. und Steinberg, Israel: **„Angiokardiographische Darstellung."** (Radiology **53** [Okt. 1949], 4: 513.)

Die Autoren sind der Ansicht, daß mit Hilfe einer gewöhnlichen Stereo-Wechselkassette diagnostisch befriedigende angiokardiographische Untersuchungen ausgeführt werden können und somit das Verfahren auch für ein kleines Krankenhaus oder für den Durchschnittsröntgenologen zugängig wird. Zur Erleichterung für den Röntgenologen, welcher nur gelegentlich die Angiokardiographie anwenden will, bringen die Verfasser in dieser Arbeit 8 Röntgenogramme in verschiedenen Projektionen, in welche sie in schematischer Form die angiokardiographischen Befunde für das rechte und linke Herz eingezeichnet haben, wie sie sich als Normalbefunde aus über 600 Angiokardiogrammen ergeben haben.

Steinberg, Israel und Dotter, Charles T.: **„Die Bedeutung der Angiokardiographie für die Differentialdiagnose von Mediastinaltumoren und Aneurysmen."** (Br. J. Radiol. XXII/567.)

Mediastinalgeschwülste und Aneurysmen lassen sich häufig nicht voneinander unterscheiden, weil einerseits die Tumoren mitgeteilte Pulsationen aufweisen und auf der anderen Seite bei Aneurysmen infolge großer wandständiger Thromben jede Pulsation fehlen kann. In diesen Fällen ist die Angiokardiographie die Methode der Wahl. Der Nachweis des Kontrastmittels in dem fraglichen Gebilde oder sein Fehlen klären die Situation eindeutig. Die Lagebeziehung zu den Gefäßen und die Verbindungskanäle zwischen Aneurysmasack und dem kranken Gefäß kommen klar zur Darstellung. Das Verfahren versagt nur in den wenigen Fällen von totaler Thrombose des Aneurysmas oder wenn die Verbindungsöffnung zu eng ist.

Die Autoren verwenden zur Untersuchung eine einfache Stereo-Wechselkassette und schießen jeweils zwei Aufnahmen in sagittalem bzw. schrägem Strahlengang.

In der Arbeit werden vier Fälle von tertiärer Lues beschrieben, bei denen die Diagnose mit den üblichen Mitteln nicht zu klären war.

Der 1. Patient hatte an der rechten Herzseite ein anliegendes Dermoid.

Der 2. Patient ein sackförmiges Aneurysma der Aorta ascendens mit mächtigem wandständigem Thrombus und eine spindelige Erweiterung des Aortenbogens.

Beim 3. Kranken fand sich ein großes Aneurysma der Aorta descendens.

Der 4. hatte wieder zwei Aneurysmen am Aortenbogen und an der Art. subclavia.

Das zweite Aneurysma wurde auch bei der Angiokardiographie nicht dargestellt, weil die Verbindung zum Gefäß zu eng war, und konnte erst durch direkte Injektion identifiziert werden.

Geck, Dorothea R. und Wilson, Hugh M.: **„Über die übliche Röntgenuntersuchung bei kardiovaskulären Anomalien."** (Radiology **53** [Okt. 1949], 4: 479.)

Die Fortschritte der Herzchirurgie haben zu einer Intensivierung der Untersuchungsverfahren geführt, um die zum chirurgischen Eingriff geeigneten Fälle kongenitaler kardiovaskulärer Mißbildungen herauszufinden. Einwandfreie klinische Diagnose ist des öfteren schwierig, und die Heranziehung der modernen technischen Möglichkeiten durch Inanspruchnahme eines Konziliums von Klinikern, Röntgenologen und Herzphysiologen verursacht erhebliche Opfer an Zeit und Geld. Die große Zahl der Patienten, die sich für eine Entscheidung über einen chirurgischen Eingriff vorstellen, sollten vom praktischen Standpunkt aus erst einmal alle eingehend durchleuchtet werden, um die Fälle, bei denen man ohne weiteres feststellen kann, daß ein chirurgisches Vorgehen in Frage kommt, von denen zu trennen, bei denen zusätzliche Studien erforderlich sind, auf Grund deren dann die Frage einer Operabilität entschieden werden kann. Das Wissen des Röntgenologen um die diagnostischen Möglichkeiten und Grenzen auf Grund der gebräuchlichen Röntgenuntersuchungen wird in hervorragender Weise den Erfolg des gesamten Vorhabens beeinflussen.

Die technischen Einzelheiten des röntgenographischen und röntgenoskopischen Vorgehens unter Heranziehung von Ösophagogramm, Tracheogramm, Kymogramm und Planigramm, falls erforderlich, werden besprochen und eine Einteilung und Gruppierung der Mißbildungen von Herz und Gefäßen mit und ohne gleichzeitige Zyanose aufgestellt, welche sich als nützlich bei der Differentialdiagnose erwiesen hat. Für die einzelnen Gruppen werden Fälle gebracht.

Stauffer, Herbert M.: **„Die übliche Röntgenuntersuchung bei operablen kongenitalen Herzfehlern."** (Radiology **53** [Okt. 1949], 4: 488.)

Die neuzeitliche gewaltige Entwicklung auf dem Gebiet der Gefäßchirurgie, die bei gewissen Formen kongenitaler Herzfehler Heilung oder Besserung im Gefolge hat, stellt dringendere Anforderungen an das diagnostische Können des Röntgenologen als je zuvor. Auf Herzkatheterisierung und Angiokardiographie wird jetzt in zunehmender Weise Gewicht gelegt. Diese Methoden bringen aber Unbequemlichkeiten und Belastungen für den Patienten mit sich. Die verbreitete Ansicht, daß diese Untersuchungsverfahren routinemäßig anzuwenden wären, weil die erhobenen Röntgenbefunde nicht immer mit den Abbildungen in den Lehrbüchern in Einklang zu bringen waren, gibt Anlaß zu einem kurzen Überblick über die Röntgenbefunde bei den kongenitalen Herzfehlern, welche chirurgischer Behandlung zugängig sind. Der Autor ist der Überzeugung, daß in der großen Mehrzahl der Fälle die üblichen röntgenologischen und klinischen Methoden, sorgfältig angewandt, hierzu ausreichen. Mit zahlreichen Abbildungen werden die Befunde bei der Fallotschen Tetrade beim offenen Ductus arteriosus, bei Coarctation der Aorta usw. geschildert. Für praktisch-klinische Verhältnisse kann die Angiokardiographie und die Herzkatheterisierung für ausgewählte, unklare Fälle reserviert bleiben.

Shapiro, Morse J.: **„Die Diagnose kongenitaler Herzfehler mit den gebräuchlichen Methoden."** (Radiology **53** [Okt. 1949], 4: 469.)

Der Autor erklärt die Heranziehung der Angiokardiographie und der Katheterisierung des Herzens für die Diagnostik kongenitaler Herzfehler für überflüssig und manchmal gefährlich für den Patienten und lehnt dieselbe mit Ausnahme von vielleicht 15 bis 20% ungewöhnlich komplizierter Herzanomalien nach seiner Erfahrung ab. Bei weit über 100 eigenen operierten Patienten mit offenem Ductus arteriosus, mehreren mit Coarctation der Aorta und etwa 60 mit Zyanose einhergehenden Herzfehlern, ist ihm nur ein einziger diagnostischer Fehler unterlaufen. Eine gründliche Kenntnis der Physiologie des Herzens, eine praktische klinische Erfahrung und eine fähige röntgenologische Unterstützung sind in gleicher Weise wichtig und erforderlich. Es folgt ein kurzes klinisches Kolleg über die hauptsächlichsten kongenitalen Herzfehler, an Hand dessen er den Röntgenologen in der Deutung seiner Befunde zu unterstützen hofft. Ein erfahrener Röntgenologe kann dem Kliniker oft helfen eine einwandfreie Diagnose zu stellen, ohne dabei so „furchtbarer" diagnostischer Prozeduren wie Angiokardiographie und Herzkatheterisierung zu bedürfen.

Steinberg, Israel, Dotter, Charles, Peabody, George, Reader, George, Heimoff, Leonhard und Webster, Bruce: **„Die angiokardiographische Diagnose der syphilitischen Aortitis."** (Amer. J. Roentgenol. **62** [1949], 5: 655.)

Durch die angiokardiographische Darstellung der Aorta kann vielfach eine Frühdiagnose der Aortenlues gestellt werden, auch dann, wenn klinisch noch keine charakteristischen Symptome vorliegen. Die Kardinalsymptome sind: Aortendilatation (über 38 mm Durchmesser der Aorta ascendens), Irregularitäten des Volumens (Kaliberschwankungen), Kalkeinlagerung an der Ascendens, Aortentorsion, unterschiedliche Dicke des Aortenwalls und Nachweis von Aneurysmen. Die Dilatation der Aorta, ein charakteristisches angiokardiographisches Symptom, kann auch Ausdruck einer Hypertonie oder nichtspezifischen Klappenerkrankung sein. In Frühfällen von Aortenlues kann die Dilatation mitunter fehlen. Eine unkomplizierte Arteriosklerose führt zu keiner Erweiterung der Aorta über 38 mm Durchmesser.

Die Angiokardiographie ist imstande, vom anatomischen Substrat her eine Frühdiagnose aufzudecken. Damit wird es möglich, rechtzeitig therapeutisch einzugreifen. Verfasser haben an 100 normalen Patienten Aortenmessungen durchgeführt und die Resultate mit denen von 46 syphilitischen Aortenerkrankungen verglichen und in einem Diagramm wiedergegeben.

Neuhauser, Edward B. D.: **„Einschnürung der Trachea und des Ösophagus bei re. Aortenbogen durch ein linksseitiges Ligamentum arteriosum."** (Amer. J. Roentgenol. **62** [1949], 4:493.)

Bei fünf Patienten, die über Stridor und Dysphagie klagten, fand Verfasser einen re. Aortenbogen mit einem von der Pulmonalis zur Aorta descendens ziehenden li. Ligamentum arteriosum, wodurch ein enger Ring um den Ösophagus und die Trachea gelegt war. Röntgenologisch ließ es sich zeigen, daß die Aorta re. der Wirbelsäule verlief, und an dem mit Barium gefüllten Ösophagus konnte man deutlich in Höhe des Ligamentum eine Einschnürung feststellen und auch die Impression der Trachea erkennen. In sorgfältig durchgeführten Bildanalysen werden die einzelnen Organe im Thoraxraum und ihre Lagebeziehungen besprochen.

Diese relativ sehr selten vorkommende Bildungsanomalie läßt sich operativ sofort beseitigen mit vollständiger Rückbildung der klinischen Symptome.

Grishman, Arthur, Poppel, M. H., Simpson, R. S. und Sussman, M. L.: **„Die röntgenologischen und angiokardiographischen Zeichen von 1. aberrierender Insertion der Venae pulmonales kombiniert mit einem Vorhofsseptumdefekt und 2. angeborene, arteriovenöse Aneurysmen der Lunge."** (Amer. J. Roentgenol. **62** [1949], 4:500.)

Verfasser beschreiben die röntgenologischen Zeichen bei aberrierenden Venae pulmonales und Vorhofsseptumdefekt. Die Diagnose wurde auf Grund angiokardiographischer Serienbilder gestellt. Außer der röntgenologischen Darstellung der Gefäße durch Kontrastmittel kann die Diagnose auch durch die Blutgasanalysen erhärtet werden. Die Sauerstoffsättigung des re. Vorhofs und des re. Ventrikels ist in solchen Fällen größer als die der Vena cava inferior et superior. Differentialdiagnostisch kommt noch ein Vorhofsseptumdefekt in Frage. Bei Vorhofsseptumdefekten, wenn nur eine der Pulmonalvenen im re. Vorhof mündet, findet man keine klinischen Ausfallserscheinungen. Nur in den seltenen Fällen, wenn mehrere Pulmonalvenen aberrierend inserieren, werden die Träger solcher Bildungsanomalien kaum das Kindesalter überleben. Der Vorhofsseptumdefekt liegt in solchen Fällen hinter der Fossa ovalis unterhalb der Vena cava superior.

Anschließend werden die röntgenologischen Symptome von arteriovenösen Fisteln besprochen. Klinisch findet man bei den Patienten mit solchen Gefäßanomalien der Lunge eine Zyanose, Trommelschlegelfinger, Dyspnoe und zeitweilig blutigen Auswurf. Besonders wird darauf hingewiesen, daß in einer Lobektomie eine vollständige klinische Heilung zu erreichen ist.

Sanchez-Perez, J. M. und Carter, Ray A.: **„Der Zeitfaktor bei der Angiographie und ein automatisierter Seriograph."** (Amer. J. Roentgenol. **62** [1949], 4:509.)

Verfasser führt zunächst die technischen Einzelheiten eines Seriographen an, der für die röntgenologische Darstellung von Gefäßen konstruiert wurde. Es wird das Prinzip der Wechselkassette angewandt. Sechs Spezialkassetten liegen übereinander und werden automatisch nacheinander belichtet (Bleizwischenlagen). Besonders hat sich die Apparatur für die Darstellung der Gehirngefäße bewährt. Verfasser injiziert 6—8 ccm Kontrastmittel. Grundsätzlich werden beide Hemisphären dargestellt, da häufig vikariierende Kollateralen bei Gefäßanomalien beobachtet werden. Sechs Aufnahmen werden in $4^1/_2$ Sekunden geschossen. Mit dieser Aufnahmetechnik werden alle Phasen des „liquid Segment" erfaßt. Das Kontrastmittel muß vorsichtig injiziert werden und jede stärkere Manipulation an der Carotis vermieden werden. Auf den sechs Aufnahmen findet man in allen Fällen ein vollständiges Angiogramm. Instruktive Röntgenbilder werden angeführt.

Frank, Ralph C. und Lester, W. Paul: **„Kongenitale Doppelbildung des Ösophagus."** (Radiology **53** [1949], 3:417.)

Bericht über einen röntgenologisch nachgewiesenen Fall von kongenitaler Verdopplung des Ösophagus bei einem 10jährigen Jungen. Die Länge der Doppelbildung in mittlerer Höhe des Ösophagus betrug etwa 13 cm und zeigte ein geringeres Lumen. Nach Wiedervereinigung der beiden Röhren war ein regelrechter Durchtritt in den Magen zu beobachten. Magen und Duodenum waren regelrecht. Eine Kontrolluntersuchung nach sieben Jahren zeigte (1948) den gleichen Befund. Nach Ansicht der Literatur dürfte dies der dritte in der Literatur überhaupt bekanntgegebene Fall und der erste jenseits des Kleinkindalters sein. Es ist der erste röntgenologisch untersuchte und am Lebenden nachgewiesene Fall.

Haworth, James B. und Rawls, Noel B.: **„Präpylorische lokalisierte Gastritis."** (Radiology **53** [1949], 5:720.)

Präpylorische lokale Gastritis bezeichnen die Autoren eine Störung, die sich als nach der Mahlzeit auftretender Schmerz im Epigastrium und röntgenologische Abweichungen von der Norm im distalen Magenabschnitt manifestiert. Ohne anderweitige zusätzliche Befunde haben sie in 8,5%, vergesellschaftet z. B. mit Ulkus in 13,7% von fast 1300 Magenfällen diesen Befund erheben können. Nach Ausführungen über Ätiologie, Symptomatologie und Pathologie wird die Röntgendiagnose besprochen: Hypersekre-

tion, nachweisbare präpylorische Schleimhautveränderung, lokalisierter, präpylorischer Druckschmerz, Spasmen im Verlauf des distalen Abschnitts der kleinen Kurvatur, mit oder ohne Pylorusspasmus, Zusammentreffen normaler Peristaltik und „antraler Systole". In Abbildungen wird die Form der Schleimhautveränderung vorgeführt. Die Autoren halten den Befund in vielen Fällen für einen Vorläufer des Magen- oder Duodenalulkus. Die Behandlung ist einfach und erfolgreich: Ulkusdiät, kein Alkohol, Tabak oder Kaffee, Atropin oder Belladonna, wenn erforderlich.

Silverman, Frederic N. und Caffey, John: **„Angeborene Hindernisse im Verdauungskanal bei Säuglingen und Kindern: Fehlerhafte Rotation des Mesoblast."** (Radiology **53** [1949], 6:781.)

Nach einleitenden Worten über die verschiedenen Ursachen kongenitaler Passagehindernisse gehen die Autoren auf die Röntgenbefunde der durch fehlerhafte Entwicklung des Mesoblast beruhenden Störungen ein. Es werden zwei Fälle unter Beifügung von Röntgenogrammen besprochen, bei denen bizarre gastrointestinale Beschwerden den Verdacht auf einen derartigen Befund erweckten. Es wird auf die fehlerhafte embryonale Rotation des Mesoblast hingewiesen, die als häufige Ursache leichter obstruierender Symptome angesprochen wird. Die Entscheidung zu einer Behebung des Defektes darf nicht nur von dem Grad des Passagehindernisses abhängig gemacht werden, sondern es ist hierbei auch an die Möglichkeit einer späteren vollständigen Obstruktion zu denken. Die Untersuchung mittelst des Kontrasteinlaufs ist das Mittel der Wahl, um die Abnormität röntgenologisch nachzuweisen. Der entscheidende Befund ist die Ektopie des Colcum.

Hefke, Hans W.: **„Die Verläßlichkeit der Röntgenuntersuchung bei hypertrophischer Pylorusstenose im Säuglingsalter."** (Radiology **53** [1949], 6:789.)

Trotz gegenteiliger Ansichten in der Literatur ist Hefke überzeugt, daß die Diagnose der hypertrophischen Pylorusstenose im Säuglingsalter klinisch nicht ausreichend sicherzustellen ist. Auf Grund seiner Erfahrung tritt Hefke für die Röntgenuntersuchung ein, wobei einmal die zeitliche Entleerung des Magens und zweitens der Nachweis eines auf $1^1/_2$ bis $2^1/_2$ cm verlängerten und verengten Pyloruskanal — „pyloric string sign" — entscheidend sind. Größe und Form des Magens, vorhandene oder fehlende Peristaltik, Dicke der Magenwandung spielen bei der Diagnose keine Rolle. Nur Aufnahmen, keine Durchleuchtung.

In 205 Fällen mit positiver Röntgendiagnose erwies sich bei der Operation der Befund in 99% als zutreffend. Unter 150 Fällen, welche klinisch auf Pylorusstenose verdächtigt waren, röntgenologisch aber normal befunden wurden, wurde nur einmal bei der Operation ein Tumor gefunden. Hefke ist daher der Überzeugung, daß die Röntgenuntersuchung der klinischen Untersuchung überlegen ist und besonders in frühen oder zweifelhaften Fällen weiteste Anwendung finden muß.

Dem Autor wird in der Diskussion stark widersprochen; u. a. auch die Unterlassung der Durchleuchtung mit gezielten Aufnahmen getadelt.

Köhler, Rolf: **„Prolaps hypertrophischer Magenschleimhaut in das Duodenum."** (Acta Radiologica XXXIII [1950], 1:69.)

Schmieden berichtete 1911 zum erstenmal über den Prolaps von hypertrophierten Magenschleimhautfalten in den Zwölffingerdarm. Seitdem wurden zahlreiche derartige Fälle veröffentlicht. Scott (1946) und Nygaard und Lewitan (1948) sahen bei einer Reihe röntgenologischer Magenuntersuchungen das Erscheinungsbild dieses Schleimhautvorfalls bei 1% aller Fälle.

An Hand von vier Fällen, von denen einer operativ bestätigt werden konnte, werden von dem Verfasser auf gezielten Aufnahmen des Bulbus duodeni die Veränderungen, wie sie durch die prolabierten Schleimhautfalten hervorgerufen werden, dargelegt. An der Basis des Bulbus finden sich pilzförmige bzw. blumenkohlartige Füllungsdefekte, die bogenförmig begrenzt sind. Der Pyloruskanal ist oft sehr breit und läßt oft die Passage der mukösen Falten in das Duodenum verfolgen. Die Magenperistaltik ist im allgemeinen vermehrt und der Breiübertritt beschleunigt. Differentialdiagnostisch müssen Polypen und gestielte Tumoren abgegrenzt werden, was in Zweifelsfällen sehr schwierig sein kann. Therapeutisch kommen internistische Maßnahmen in Frage, bei deren Versagen oder bei wiederholten Prolapsen empfiehlt sich chirurgisches Vorgehen.

Engelstad, R. B. und Rennoes, S.: **„Versuche einer Magenuntersuchung mit photofluorgraphischen Methoden."** (Acta Radiologica XXXIII [1950], 1:49.)

Um den Magenkrebs bereits in seinen frühen Stadien zu erkennen, wurden in den USA und in anderen Ländern röntgenologische Massenuntersuchungen durchgeführt. Es hat sich aber dabei gezeigt, daß die Durchleuchtungen zu zeitraubend sind und zudem einen geübten Röntgenologen voraussetzen, so daß sich die Methode in praxi nicht bewährt hat. Am Norwegischen Radiumhospital wurde mit dem von Helm und Christensen konstruierten Schirmbildgerät in Verbindung mit der Schmidtschen Kamera versucht, eine Magenreihenuntersuchung durchzuführen. Die Aufnahmen wurden am stehenden Patienten gewonnen, pro Person wurden insgesamt drei Aufnahmen (85 kV, 30 mA, 0,8—2,0 Sekunden Belichtungszeit und 70 mm perforierter Film) bei verschiedenem Strahlengang angefertigt. Die Schirmbilduntersuchung beginnt sofort nach Einnahme von rund $^1/_8$ Liter Bariumkontrastmittel, 4—5 Minuten später findet sich eine gleichmäßige Verteilung des Kontrastbreis bis zum Duodenum.

Mehrere Bilder lassen einen Einblick in die diagnostischen Möglichkeiten und Grenzen des neuen Verfahrens gewinnen, bei dem 30 Personen pro Stunde untersucht werden können. Die Verfasser sind sich

der Nachteile der Methode bewußt und weisen darauf hin, daß die Schirmbilduntersuchung des Magens eine grobe Methode darstellt und immer durch klinische und eingehende röntgenologische Untersuchung ergänzt werden muß. Acht bereits vorher diagnostizierte Affektionen des Magens stellten sich beim Schirmbildverfahren genau so deutlich dar.

Coates, D. M.: **„Jejuno-gastrische Intussusception."** (Br. J. Radiol. XXII/544.)

Kommt es bei einer Gastro-Enterostomie zu einer Invagination des Jejunums in den Magen, so lassen sich nach Chamberlin folgende Röntgenzeichen nachweisen:

1. findet sich im Magen an der Anastomose ein partiell beweglicher Tumor;
2. ist innerhalb dieser Geschwulst bei Reliefaufnahmen die Dünndarmschleimhaut in Form von parallelen, konzentrisch verlaufenden Linien zu erkennen;
3. fließt ein Teil des Kontrastmittels, das via Pylorus den Magen verlassen hat, wieder über die afferente Schlinge und das Stoma zurück;
4. kommt es zur Entleerungsverzögerung und Dilatation des Magens und des Duodenums.

Nach Shackman kann die Invagination die zu- oder die abführende Schlinge der Anastomose allein betreffen, während bei einer dritten Form beide Schenkel zugleich in den Magen vorgestülpt werden.

Coates beschreibt eine neue Variante, wobei die Invagination nach Art eines Darmwandbruchs erfolgt. Die Passagestörung ist infolgedessen nicht so hochgradig, und die sekundäre Dilatation von Magen und Duodenum tritt nicht ein.

Greenwood, Frank und Samuel, Eric: **„Choledochus-Darmfisteln."** (Brit. Journ. of Radiol. XXII/634.)

Spontane innere Gallenfisteln sind selten: bis 1942 wurden in der Weltliteratur nur etwa 600 Fälle beschrieben. Darunter waren 35 Fisteln zwischen dem Choledochus und dem Zwölffingerdarm. Die Diagnose wurde bei 19 Patienten röntgenologisch gestellt. Verfasser schildern Anatomie, Ätiologie, Klinik und die Röntgensymptome der Choledochus-duodenalfisteln und beschreiben drei weitere Fälle, die durch die Röntgenuntersuchung geklärt werden konnten.

Moreton, R. D., Stevenson, C. A. und Yates, C. W.: **„Vortäuschung von Polypen bei Doppel-Kontrast-Studien des Colon."** (Radiology **53** [1949], 3:386.)

Über die ersten röntgenologischen Dickdarmuntersuchungen unter Verwendung von Bleiazetatlösung unter gleichzeitiger Lufteinblasung in den Darm, wurde bereits 1896 von Becker berichtet! Es folgten verschiedene Thesen in der Entwicklung dieser Technik: 1909 Bismut clyoma von Groedel, um dieselbe Zeit Entwicklung des Trochoskop, als Vorläufer des heutigen horizontalen Durchleuchtens durch Haenisch, 1911 Barium löst das Wismut ab. Die Arbeit Forssells und anderer über das Schleimhautrelief führten weiter in der, Technik den Kontrasteinlauf mit der Luftfüllung zu kombinieren. Zwischen 1911 und 1923 sind Namen wie Rieder, Haenisch, Schwarz, Stierlin, Groedel, Case, George, Carman und Sampson mit den damaligen Methoden verbunden. 1925 beschrieb Fischer die kombinierte, von verschiedenen Seiten modifizierte Methode, die in Europa von Berg und Schwarz, in USA von Weber und Gershon-Cohen wieder weiter propagiert wurde. Nach dieser historischen Übersicht, welche den deutschen und österreichischen Autoren volle Anerkennung zukommen läßt, berichten die Autoren über ihre Beobachtungen.

In einem Falle mit äußeren und inneren Hämorrhoiden und zahlreichen Rectumpolypen ließ die Doppel-Kontrast-Methode im Kolon zahlreiche kleine, rundliche Aussparungen erkennen, die als Polypen angesprochen wurden. Die Rectalpolypen wurden durch Tulpuration entfernt und die Patientin für eine eventuelle Colectomie in drei Monaten zur Nachuntersuchung wiederbestellt. Der Doppel-Kontrast-Einlauf ließ nichts von verdächtigen Polypen mehr erkennen. Auch weitere Kontrollen nach sechs Monaten zeigten keinerlei pathologische Veränderungen. Anamnestisch wurde eruiert, daß die Patientin vor der ersten Untersuchung längere Zeit hindurch täglich Mineralöl eingenommen hatte. Seitdem haben die Autoren ihr Augenmerk auf solche Kontrastaussparungen gerichtet und sie des öfteren festgestellt. Hinzu kommt die Behauptung einer Patientin, daß sie durch interne Behandlung von nachgewiesenen Polypen geheilt worden sei! Die Autoren berichten dann unter Vorlage guter Röntgenogramme über acht Fälle mit vorgetäuschten Darmpolypen. Diese wurden in 23,5% von 267 Doppel-Kontrast-Untersuchungen des Colon angetroffen. Gründliche Darmvorbereitung und Reinigung ist erforderlich. Wiederholung der Untersuchung ist in allen verdächtigen Fällen notwendig. Die Nachuntersuchungen ließen den auf Polypen verdächtigen Befund niemals wiedererkennen, wie die vorliegenden Reproduktionen erkennen lassen. Es stellte sich heraus, daß diese Befunde hervorgerufen wurden durch „Diät" (hors d'oeuvres und Sekt am Abend vorher), Art eines angewandten Laxans, Art des benutzten Fettes an der Spitze des Darmrohrs.

Marshak, Richard H. und Henkin, William: **„Gallenblasen-Colon-Fistel."** (Radiology **53** [1949], 4:555.)

Bericht über zwei Fälle, bei denen Luft in den Gallengängen Veranlassung zu einem Kontrasteinlauf gab, durch welchen die Fistel zwischen Gallenblase und Colon dargestellt wurde. Es ist die Befürchtung geäußert worden, es könnte infolge des Bariumeinlaufs zu einer Cholangitis kommen; eine solche Komplikation trat nicht auf, auch nicht in anderen Fällen aus dem Schrifttum. Operation ist nicht immer erforderlich.

Pryde, Arthur W.: **„Multiple Venenthrombose und Eingeweidekarzinom."** (Radiology **53** [1949], 3:413.)

Multiple Venenthrombose bei Eingeweidekarzinom, besonders vom Körper und Schwanz der Pankreas, sind kein seltenes Vorkommnis. Bericht eines Falles bei dem autoptisch ein klinisch nicht sicher nachweisbares Lungenkarzinom mit multiplen Venenthrombosen aufgefunden wurde.

Astley, Roy und Harrison, N.: **„Miliare Kalkherde in der Leber."** (Brit. Journ. of Radiol. XXII/723.)

Gelegentlich einer Laparatomie wurden zahlreiche kleinste Verkalkungen an der Leberoberfläche gefunden und dann bei den nachfolgenden Röntgenkontrollen in der Leber und zugleich auch in der Milz nachgewiesen. Kalkinkrutationen in der Leber kommen bei Tbc und Lues, bei multilokulärem Echinokokkus, bei Abszessen, Gallengangsteinen, bei Tumormetastasen und Lymphogranulomherden sowie bei Hämangiomen und Lymphangiomen vor. Im vorliegenden Falle wurden die Verkalkungen auf eine ausgeheilte Tbc der Leber und Milz zurückgeführt.

Mandeville, E. B.: **„Verkalkung im Sympathoblastom (Neuroblastom)."** (Radiology **53** [1949], 3: 403.)

Bericht über einen Fall von retroperitonealem Sympathogoniom bei einem 2jährigen Knaben mit Kalkeinlagerungen. Der Tumor lag ventral der Niere und drängte das Colon abwärts. Operative Entfernung. Die Kalkeinlagerung ist nichts pathognomonisches. Der Autor hat 15 Arbeiten aus der Literatur zusammengestellt und kurz referiert.

Leighton, Robert S.: **„Nephrographie. Experimentelle und klinische Beobachtungen."** Radiology **53** [1949], 4: 540.)

Historischer Überblick über die Arbeiten, die sich mit der Frage der Nephrographie, also der Darstellung des künstlich verdichteten Nierenparenchyms beschäftigt haben. Leighton unternahm die vorgelegten Studien mit dem Zweck, herauszufinden, ob die Nephrographie zu einem wertvollen diagnostischen Verfahren auszubauen sei, oder ob sie nur als gelegentliches, minderwertiges Phänomen gelten kann. Die Schwierigkeit besteht einmal darin, einen genügenden Kontrast zwischen normalem und pathologischem Gewebe auf dem Nephrogramm zu erzielen und zweitens eine Methode zu finden, die äußerst störenden Darmschatten auszuschalten. Zunächst hat der Autor versucht, bei Hunden experimentell festzustellen, ob und wie groß künstlich gesetzte Läsionen sein müssen, um sie auf dem Nephrogramm darzustellen. Infarkte durch Arterienunterbindung, kleine Exzisionen aus dem Parenchym, Infektion nekrotisierender Lösungen, abgegrenzte Zerstörungen durch elektrischen Strom werden versucht. Die ersten drei Methoden mußten fallen gelassen werden, die letztere wurde als geeignet weiterentwickelt. Röntgenogramme und pathologische Präparate werden abgelehnt. Am Menschen hat Leighton nun einen mit einem kleinen Ballon armierten Katheter eingeführt und den Ballon mit 0,5 ccm Skiodan angefüllt, wodurch der Ureter abgeschlossen wird. Danach folgt intravenöse Injektion von 20 ccm 35% diotrast. Aufnahmen nach 5, 10, 20 Minuten und noch länger zeigen dann einen kontrastreichen Nierenschatten. Es wird dann ein Fall abgebildet, bei dem ein funktionsuntüchtiges Gebiet des Nierenparenchyms sich durch ein Ausbleiben der Anschoppung zu erkennen gibt.

Hall, Bernard und Peterson, Harold O.: **„Blasendeformierung infolge tiefsitzender Uretersteine."** (Amer. J. Roentgenol. **62** [1949], 5: 670.)

Uretersteine im intramuralen Teil des Ureters erzeugen ein Ödem der Blasenschleimhaut, welches röntgenologisch nach intravenöser Urographie als Blasendefekt in Erscheinung tritt. Bei 26 Fällen mit intramuralem Steinsitz wurde 19mal eine sekundäre Defektbildung am Blasenschatten röntgenologisch festgestellt. Differentialdiagnostisch müssen die scharfrandigen Defektbildungen von einem Karzinom abgegrenzt werden. Die Blasenveränderung bleibt nach Abgang des Steines nur kurze Zeit bestehen. Wenn es zum spontanen Abgang des Steines kommt, bevor eine röntgenologische Untersuchung durchgeführt worden ist, können diese röntgenologischen Blasenveränderungen mitunter nicht mehr erfaßt werden. Differentialdiagnostisch lassen sich daher diese flüchtigen Symptome gegenüber dem Karzinom gut auswerten.

Engel, William: **„Die intravenöse Urographie zur Darstellung von Blasenhalsaffektionen."** (Amer. J. Roentgenol. **62** [1949], 5: 661.)

Durch die intravenöse Urographie können die Veränderungen im Blasenhals weitgehend geklärt werden. Zunächst gibt die intravenöse Urographie Aufschluß über die Nierenfunktion. Die Ausscheidung des Kontrastmittels geht direkt proportional mit der der harnpflichtigen Substanzen. In der Blase kann aus dem Kontrastbild auf die Art der Blasenverengerung und Prostatavergrößerung geschlossen werden. Durch die intravenöse Urographie wird der Status des oberen Urintraktus ermittelt. Damit ist eine Möglichkeit gegeben, bei Störungen den Patienten präoperativ vorzubereiten. Eine genaue Operationsindikation kann gestellt werden, und das Operationsrisiko kann abgeschätzt werden.

Die Blasenhalsverengerungen zerfallen in 4 Gruppen:

1. Kontrakturen und fibröse Medianbarrieren
2. intravesikale Vergrößerung der Prostata
3. subvesikale oder intraurethrale Vergrößerung der Prostata
4. Prostata-Karzinome.

Williams, Robert G. und Tillinghast, Arthur J.: **„Zwerchfellhernie der Niere."** (Radiology **53** [1949], 4: 566.)

Bericht über einen Fall traumatischer Zwerchfellhernie mit Durchtritt des oberen Pols der linken Niere. Die differentialdiagnostische Deutung des Röntgenbefundes wird diskutiert.

Crews, H. R., Hampton, A. O. und Moore, J. P.: **„Der Wert der Röntgenuntersuchung des weiblichen Beckens vor dem Geburtstermin zur Darstellung der Placenta praevia."** (Amer. J. Roentgenol. **62** [1949], 5: 707.)

Zur Darstellung des oberen Teiles des Uterus und der Placenta nehmen die Verfasser Übersichtsaufnahmen im sagittalen und schrägen Durchmesser vor. Möglichst geringer Film-Fokusabstand. Auf diesen Weichteilaufnahmen lassen sich die Placentaabschnitte gut erkennen. Anschließend werden Aufnahmen im Stehen vorgenommen. Der Zentralstrahl geht dabei durch das Becken. Lageabweichungen des Kopfes, die durch eine Placenta praevia oder marginalis verursacht werden, können so diagnostiziert werden. Der untere Rand der Placenta zeichnet sich scharf ab. Der Neigungswinkel der Beckeneingangsebene hat keinen Einfluß auf den Eintritt des kindlichen Kopfes. Mit dieser einfachen röntgenologischen Untersuchung können gleichzeitig Messungen des Kopfes und des Beckens verbunden werden.

Young, Barton R.: **„Röntgenbefunde bei dislocierten intracraniellen physiologischen Verkalkungen und ihre Bedeutung für die Diagnose von Hirntumoren und anderen raumeinnehmenden Erkrankungen."** (Radiology **53** [Nov. 1949], 5: 625.)

Physiologische Verkalkungen im Gehirn sind von diagnostischem Nutzen für die Erkennung und Bewertung von raumbeanspruchenden Prozessen im Gehirn. In erster Linie trifft dies zu für die Zirbeldrüse, weniger für die Choriodalplexus und die Falx. Der Nachweis von Kalk in der Zirbel muß auf jede Weise angestrebt werden. Eine Verlagerung von der Mittellinie von über 2,5 mm spricht für anormalen intracraniellen Prozeß, meistens zusammendrängender Natur. Einschlägige Fälle werden im Röntgenogramm vorgelegt.

Odes, Philip J., Bendergrass, Eugen P. und Young, Barton R.: **„Tumoren des achten Hirnnerven und deren Röntgenbefunde."** (Radiology **53** [Nov. 1949], 5: 633.)

Zunächst werden Anatomie, Pathologie und klinische Befunde beim Akustikustumor besprochen. Sodann folgt eine sehr eingehende Würdigung der Röntgenbefunde an Hand von 129 Patienten mit nachgewiesenen Akustikustumoren, welche in verschiedenen Universitätszentren operiert worden waren. Es wird die Einstellungstechnik kritisch diskutiert. Im Material der vorliegenden Serie ergab die fronto-occipitale Projektion die beste Information, und zwar in 48% der Fälle im Vergleich zu 37% bei postero-anteriorer Projektion, es folgen Stenvers mit 8% und Hirtz mit 7%. Stets werden alle Projektionen einschließlich Stereoskopie vorgenommen. Die einzelnen Ergebnisse werden erläutert. Die Befunde am inneren Gehörgang werden in 6 Gruppen aufgeteilt und im Bilde vorgeführt und auf die erheblichen Differenzen an verschiedenen Schädeln und auch den beiden Seiten desselben Schädels hingewiesen. Histologisch werden unterschieden Neurinome, von Recklingshausens Neurofibrome und von Recklingshausens Neurofibromatose vergesellschaftet mit Meningeom. Röntgenographisch sind diese Tumoren charakterisiert durch Erosionen des inneren Gehörgangs. Unter einer Serie von 70 Tumoren zeigten nur ungefähr 16% geringe oder keine Erosionen des inneren Gehörgangs. Von diesen wiesen viele bei seitlicher Projektion Veränderungen in der Hypophysengegend auf, die auf intracraniellen Prozeß hindeuteten. Es ergab sich, daß etwa 80% aller Akustikustumoren röntgenologisch lokalisiert werden müßten. Den Schüllerschen Befund des „Vorwärtsgedrängtseins" des Dorsum sellae halten die Autoren für fraglich.

Waltner, Jules G.: **„Die Röntgendiagnose der Cholesteatome des Mittelohres."** (Amer. J. Roentgenol. **62** [1949], 5: 674.)

Messungen des Antrums von nichtpneumatisierten Zellsystemen haben auf röntgenologischen Serienschnitten ergeben, daß das normale Antrum in seinem oberen $^2/_3$ Anteilen größer als 6 mm ist. Die Höhe des Antrums liegt etwa bei 11—12 mm. Die normale Gestalt und der Sitz des Aditus konnte wegen der so zahlreich auftretenden physiologischen Variationen nicht ermittelt werden.

Cholesteatome konnten nicht diagnostiziert werden, wenn folgende Verhältnisse vorlagen:

1. das Cholesteatom füllt das Mastoidantrum aus, ohne daß der Knochen zerstört ist
2. das Cholesteatom befindet sich in einem tief gelegenen Antrum und die umgebende Kortikalis ist relativ dick
3. das Cholesteatom liegt in einem relativ kleinem Antrum
4. das Cholesteatom hat sich im Aditus ausgebildet
5. das Cholesteatom liegt in einem Mastoid, das radikal operiert worden ist.

Das einzige greifbare röntgenologische Zeichen für ein Adituscholesteatom ist die Destruktion des Lateralwalles. Für die Darstellung dieser Veränderung ist die Mayer-Position geeignet.

Eine Abgrenzung des Aditus ist auf den üblichen röntgenologischen Aufnahmen nicht möglich. Etwa $^1/_3$ der operierten Fälle, bei denen Cholesteatome gefunden wurden, konnte rötgenologisch nicht diagnostiziert werden. Im Durchschnitt liegen von 100 Cholesteatomen 20 im Aditus. Ein vergrößertes Antrum ist nur dann auf ein Cholesteatom verdächtig, wenn klinisch der marginale Defekt am Trommelfell nachgewiesen ist. Der kleinste Befund ist hier für die Diagnose entscheidend.

Camp, John D.: **„Beobachtungen über die Arrosion der Sella turcica."** (Radiology **53** [1949], 5: 666.)

An Hand zahlreicher mit vielen Röntgenogrammen belegter Beobachtungen kommt der Autor zu folgenden Feststellungen: Wichtig ist der Nachweis von Veränderungen der Knochenkontur im Bereich der Sella und der dazugehörigen Fortsätze als Anzeichen bestehender Erkrankung, noch bevor irgendwelche Größenzunahme des Türkensattels erkennbar wäre. Weiter wird die Bedeutung der Entkalkung und Wiederaufnahme von Kalk in der Sellakontur im Verlauf einer intrakraniellen Erkrankung hervorgehoben. Die weitere Feststellung, daß eine gleichmäßig vergrößerte Sella, wie sie lange Zeit als charakteristisch für Hypophysentumor angesehen wurde, auch durch einen an anderer Stelle in der Schädelhöhle befindlichen Tumor bedingt sein kann, ist jedenfalls in Deutschland schon lange Zeit allgemein bekannt. Am Schluß wird auf die Indikationen hingewiesen, als welche Ventriculographie, Enzephalographie und Arteriographie zu nennen sind, falls klinische und röntgenologische Befunde nicht in Übereinstimmung zu bringen sind.

Pendergrass, Eugene P., Hope, John W. und Perryman, Charles R.: **„Röntgendiagnose der Meningeome des Keilbeinkamms."** (Radiology **53** [1949], 5: 675.)

Einleitend besprechen die Autoren die Histogenese, die Formen und Typen der Tumoren sowie die mikroskopischen Befunde und die durch Meningeome hervorgerufenen Knochenveränderungen, wobei eingehend die Arbeiten von Cushing und Eisenhardt zitiert werden.

Eine Überprüfung von 41 bestätigten Meningeomen des Keilbeinkamms ergab, daß die auf Grund der Röntgenbefunde gestellte Diagnose in 35 der Fälle korrekt war (85,4%). Vollständige chirurgische Entfernung bietet eine gute Prognose. Die Patienten dieser Serie kamen im Durchschnitt drei Jahre nach Auftreten von Symptomen in Krankenhausbehandlung. Eine so lange Verzögerung sollte möglichst vermieden werden, da die Tumoren im Beginn leichter zu resezieren sind.

Ein einseitiger Exophthalmus, Sehstörungen und eine Schwellung in der Temporalgegend sollten immer an die Möglichkeit eines Meningeoms des Keilbeinkamms denken lassen. Wenn zu diesen charakteristischen Symptomen noch eine Hyperostose des kleinen oder großen Keilbeinflügels hinzukommt, dann kann meist eine positive Diagnose gestellt werden. Am Schluß werden die Krankengeschichten der 41 Fälle mit allen wichtigen Daten zum großen Teil mit Abbildungen gebracht.

Gotten, Nicolas und Hawkes, C. D.: **„Die Röntgenuntersuchung bei neurochirurgischen Zuständen im Kindesalter."** (Radiology **53** [1949], 6: 798.)

Die Autoren geben einen Überblick über die kongenitalen Anomalien und stellen dann diejenigen zusammen, bei denen Röntgenogramme von Schädel und Wirbelsäule positive Befunde geben können und diejenigen, bei denen Enzephalographie und Ventriculographie indiziert sind. Es folgen dann Ausführungen über nicht kongenitale neurochirurgische Zustände, z. B. erworbene Hydrozephalusformen, Tumore ohne Verlegung der Ventrikel, Folgen von Traumen usw., sowie über Enzephalographie bei Krampfanfällen im Kindesalter, deren Ursachen aufgeführt werden. Die Röntgenuntersuchung wird im einzelnen besprochen und spezielle Techniken bei der Differentialdiagnose erörtert. Es folgt ein Bericht über 10 Fälle verschiedener Ätiologie, bei denen der Röntgenbefund die Diagnose entscheidend beeinflußte und auch für den Behandlungsplan von großem Wert war.

Sutton, David: **„Die Röntgendiagnose der Lipome des Corpus callosum."** (Br. J. Radiol. XXII, 534.)

Lipome des Gehirns sind selten und betreffen in etwa 30% der Fälle die Balkengegend. Die Tumoren leiten sich wahrscheinlich von Mißbildungen der primitiven Meninx ab und stehen mit dystrophischen Prozessen im Zusammenhang; häufig sind sie mit anderen angeborenen Anomalien vergesellschaftet.

Sie liegen an der dorsalen Oberfläche des Balkens, den sie partiell oder total ersetzen können, und variieren außerordentlich in ihrer Größe und Form. Fast immer bestehen enge Beziehungen zur art. cerebri anterior. Sehr häufig kommt es zu Verkalkungen und Ossificationen, die jedoch nur in der Peripherie der Geschwulst auftreten. Das Wachstum ist rein expansiv.

Im Gegensatz zu den meist völlig unklaren klinischen Erscheinungen sind die Röntgenbilder äußerst charakteristisch.

Man findet:

1. eine Zone erhöhter Strahlendurchlässigkeit, die sich symmetrisch um die Mittellinie herum ausdehnt (Fett). Der Befund ist am deutlichsten bei der sagittalen und Basisaufnahme, während auf den Seitenbildern die Aufhellung weitgehend durch die Kalkincrustation überlagert wird.
2. sieht man auf dem sagittalen Röntgenogramm, entsprechend den verkalkten Außenzonen des Tumors, sowohl links wie rechts, in bilateral symmetrischer Anordnung je eine nach außen zu konvexe Schattensichel. Bei den seitlichen Aufnahmen findet man mehr unregelmäßige Plaques oder ein Kalkband entsprechend der topographischen Lage des Corpus callosum.
3. Im Encephalogramm erscheinen die Seitenhörner weit auseinandergedrängt. Inmitten der verlagerten Ventrikel ist der Tumor mit seinen charakteristischen Kalkschalen nachweisbar. Der 3. Ventrikel ist u. U. wie bei Agenesie des Balkens nach oben zu verlängert.

Die 1. Röntgendiagnose eines Balkenlipoms wurde 1939 von Sosman gestellt.

Ziskin, Thomas: **„Beobachtungen im Hypophysenbereich bei erhöhtem Blutdruck."** (Radiology **53** [1949], 3: 406.)

Bei 100 Patienten mit erhöhtem Blutdruck wurden Messungen im Hypophysenbereich vorgenommen und mit einer gleichen Gruppe von Patienten ohne erhöhten Blutdruck verglichen. Aus der Literatur werden Resultate von Gewichtsmessungen der Hypophyse gestreift. Die vergleichenden Messungen im Sellabereich sowohl bezüglich a. p. Durchmesser und Tiefe als auch bezüglich des Flächenmaßes scheinen für eine Größenzunahme der Hypophyse bei erhöhtem Blutdruck zu sprechen. Große Untersuchungsserien sind indessen erforderlich, bevor definitive Schlußfolgerungen gezogen werden können.

Fullenlove, Tom M.: **„Venenfüllung gelegentlich einer Myelographie."** (Radiology **53** [1949], 3: 410.)

Bericht über den einzigen Fall unter 575 Myelographien, bei dem das Kontrastmittel in den vertebralen Venenplexus übertrat, und zwar im Verlauf des Punktionskanals. Das Pantopaque entleerte sich sehr schnell. Die Durchleuchtung ließ kein Kontrastölübertritt in die Lunge erkennen. Eine bestehende Diskushernie wurde operiert. Keinerlei nachteilige Folgen.

Hannan, John R., Hughes, C. Robert und Mulvey, Bert E.: **„Rückenmarkstumoren."** (Radiology **53** [1949], 5: 711.)

Da 60 bis 85% der Rückenmarkstumoren gutartig und einer Heilung zugängig sind, ist es von größter Wichtigkeit, die Diagnose zu stellen, bevor irreversible Druckschäden das Rückenmark betroffen haben. Eine Überprüfung von 68 bestätigten Fällen lehrt indessen, daß Frühdiagnosen selten sind, offenbar, weil so viele Ärzte an diese Möglichkeit nicht denken. 48% ihrer Fälle wiesen bei der Klinikaufnahme spastische oder schlaffe Lähmungen und Sphinkterstörungen auf, was dafür spricht, daß die Diagnose schon viel früher hätte gestellt werden können. Rückenmarkstumoren sind an sich selten. Bei den 68 Patienten sind 71 Tumoren operativ entfernt worden, unter denen Neurofibrome (30) und Meningeome (22) am häufigsten vertreten waren. Es werden die klinischen und Laboratoriumsbefunde besprochen, sowie an guten Abbildungen die Röntgenbefunde auf der negativen a.-p. und transversalen Aufnahme erläutert, wobei besonders auf Kontur und Struktur der Radices sowie auf die dorsalen Wirbelflächen zu achten ist. Nur 11 von den 68 Fällen zeigten im einfachen Röntgenogramm positive Befunde. Stets ist die Myelographie heranzuziehen, wenn Diagnose und Lokalisation nicht anderweitig zu erzielen sind. Seit 1943 wurde Thorotrast durch Pantopaque ersetzt. Röntgenoskopie, gezielte und Übersichtsaufnahmen kommen in Frage. In der besprochenen Serie wurde durch die Myelographie in 94,6% der Fälle, bei denen sie angewandt wurde, der Tumor genau lokalisiert. Der Heilungserfolg bei Meningeomen und Neurofibromen des Rückenmarks ist direkt abhängig von dem Grad der eingetretenen irreversiblen Schädigung des Rückenmarks.

Buchbesprechungen

Schinz, H. R., Baensch, W. E., Friedl, E. und Uehlinger, E.: **„Lehrbuch der Röntgendiagnostik."** 1950, 5. Auflage, 1. Lieferung, VIII, 426 Seiten, 507 teils mehrfarbige Abb., 58 meist zweifarbige Tafeln; Georg Thieme Verlag, Stuttgart, Preis DM 66.—.

Wir alle, insbesondere die, die durch die Kriegseinwirkungen ihren alten „Schinz" verloren haben, haben mit Sehnsucht auf den neuen gewartet, von dem nun in fünfter, völlig neu bearbeiteter und vermehrter Auflage die erste Lieferung des Bandes I vorliegt.

In der ersten Lieferung werden die Grundlagen:

A. Theorie des Röntgenbildes

B. Schutzmaßnahmen

C. Feinstrukturanalyse und

D. Allgemeine Methodik

dargestellt. Dann wird mit der Schilderung der Röntgenuntersuchung des Skelettes begonnen, und zwar wird zuerst die allgemeine Röntgensymptomatik des normalen Skelettes und die allgemeine Röntgensymptomatik des pathologischen Skelettes abgehandelt. Die nächsten Abschnitte umfassen die zirkulatorischen Knochenveränderungen und die Knochenschäden durch Nichtgebrauch. Das letzte Kapitel schildert schließlich noch Knochenbruch und Knochenbruchheilung. Text und Bilder sind so ausgezeichnet, daß unsere Hoffnungen wohl durchwegs weit übertroffen sind.

Hoffentlich gelingt es dem Verlag, recht bald die nächsten Lieferungen herauszubringen, dann ist eine große Lücke wieder geschlossen. R. Janker, Bonn.

Schmidt, P. G.: **„Differentialdiagnose der Lungenkrankheiten."** 1949, 245 Seiten, 157 Abb., Joh. Ambr. Barth, Leipzig, Preis DM 18.—.

Das recht bekannte Buch von P. G. Schmidt ist jetzt in 3. Auflage erschienen. Es ist ein klar geschriebenes, gut orientierendes Werk, zu dem man gern in diagnostischen Schwierigkeiten greift. Die kindliche Tuberkulose wird im Rahmen der Gesamtdiagnostik etwas am Rande behandelt. Die Ausführungen über die Primärtuberkulose entsprechen nicht ganz den neueren Anschauungen. Auf den Lymphknotendurchbruch, das Aspirationsinfiltrat, die Bronchostenose und Atelektase wird nicht eingegangen. Die Bilder, die als Interlobärpleuritiden gedeutet werden, überzeugen nicht ganz. Wir würden z. B. den Befund auf Abb. 102 und 103 nicht als eine Interlobärpleuritis auffassen, sondern einen geschrumpften Mittellappen annehmen. Eine Bronchographie dürfte dafür den Beweis erbringen.

Bei einer weiteren Auflage, die das sonst ausgezeichnete Buch sicher erleben wird, dürfte die Ausstattung etwas besser sein.

H. Brügger, Wangen i. Allgäu.

Weber, H.: **„Die Komplettierung des insuffizienten Pneumothorax“.** 1949, VI, 126 Seiten, 73 Abb., Wilhelm Maudrich, Wien, Preis DM 20.—.

Nach allgemeinen Erörterungen über die Kollapsbehandlung und die Entstehung von Verwachsungen wird die Operationstechnik der Thorakokaustik und der extrapleuralen Symphysiolyse (Pneumixte) dargestellt. Die Operationsmethoden und das Instrumentarium werden eingehend beschrieben, die Komplikationen erörtert. Wer sich über die Komplettierungsmöglichkeiten des insuffizienten Pneumothorax orientieren will, wird alles Wissenswerte finden. Unsere Erfahrungen decken sich im allgemeinen mit denen des Verfassers, nur würden wir die Indikation nicht immer so weit stecken. So legen wir z. B. bei der Tuberculosis miliaris discreta einen Pneumothorax nicht an. Das Studium des Büchleins kann allen Tuberkuloseärzten empfohlen werden.

H. Brügger, Wangen i. Allgäu.

Boeminghaus, H.: **„Verletzungen der Harnorgane“.** 1949, 2. erweit. Aufl., VIII, 142 Seiten, 194 z. T. farb. Abb., Georg Thieme Verlag, Leipzig, Preis DM 18.—.

Die Urologie ist der jüngste Sproß der Chirurgie. In Deutschland auffällig ist die Tatsache, daß die Urologie schon seit längerer Zeit einen wesentlichen Teil ihrer praktischen und wissenschaftlichen Entwicklung eher der privaten Initiative als irgendwelchen Lehrstühlen verdankt. Urologie wird in Deutschland mehr durch Schrift und Bild als durch Worte gelehrt. Die 2. Auflage der „Verletzungen der Harnorgane“ enthält u. a. 76 aufschlußreiche Röntgenbilder. Bemerkenswert sind die Argumente, die sich auf Indikation, Art und Gang der Röntgenuntersuchung beziehen. Boeminghaus stellt auch diesmal seine große Erfahrung dem Urologen und Chirurgen wie dem Röntgenologen zur Verfügung in einer kurzen und prägnanten Schrift, die vom Verlag gebührend ausgestattet ist. G. W. Günther, Ulm/Donau.

Kienle, F.: **„Praktische Elektrokardiographie“.** 1950, 3. Auflage, XII, 448 Seiten, 426 Abb., Georg Thieme Verlag, Stuttgart, Preis DM 38.—.

Das vorliegende Werk gibt eine ausgezeichnete, durch viele Beispiele illustrierte Übersicht über alle in der täglichen Praxis interessierenden Fragen der Elektrokardiographie. Die Erkenntnisse eigener Forschung an einem ungewöhnlich großen und gut durchuntersuchten (klinisch, röntgenologisch und größtenteils auch pathologisch-anatomisch) Krankengut stellt der Verfasser klar heraus. Dabei ist die schlagwortartige Formulierung der neuen Erkenntnisse didaktisch sehr wertvoll, wenn auch die Ausdrucksweise (z. B. Enthemmungsmechanismus) nicht immer befriedigt. Sehr begrüßenswert ist die kritische Besprechung des Belastungs-EKG. und der Brustwandableitungen, die als „unipolar“ bezeichnet werden und um deren häufigere Anwendung auch in Deutschland sich der Verfasser erfolgreich bemüht. Jedem größeren Abschnitt ist eine Zusammenfassung in „Richtsätzen“ angegliedert, die den Gebrauch des Werkes als Nachschlagewerk sehr erleichtern und für den weniger Erfahrenen besonders wertvoll sein wird.

In den Richtsätzen auf S. 265 wird auf eine Tabellenübersicht über diphth. Herzkomplikationen hingewiesen, die aber in dem vorliegenden Buch nicht zum Abdruck gekommen ist, sondern nur in der Monographie des Verfassers über diphth. Herzkomplikationen veröffentlicht ist. Bei Seite 240 wird im Text auf Abb. 260 statt 259 verwiesen, auf S. 186, Z. 6 ist sinnstörend die Verneinung vergessen. Diese kleinen Schönheitsfehler stören aber den großen Wert des Buches nicht, es ist ausgezeichnet ausgestattet und wird von dem Erfahrenen und dem Anfänger mit Gewinn gelesen werden. Den Röntgenologen interessiert vor allem die berechtigt hohe Wertschätzung des Flächenkymogramms, das der Verfasser oft dem Ruhe- und Belastungs-EKG. gegenüberstellt. Durch Anwendung beider Verfahren gelingt es, manchen unklaren Befund richtig zu deuten.

Karl Hayler, Pforzheim.

Teschendorf, W.: **„Lehrbuch der röntgenologischen Differentialdiagnostik. Band I: Erkrankung der Brustorgane.“** 1950. 2. verm. u. verb. Auflage. XII. 780 S., 865 Abb., Georg Thieme Verlag, Stuttgart. Preis: DM 84.—.

W. Teschendorf hat dem schon bei seiner ersten Auflage 1939 in allen Fachkreisen und darüber hinaus stark beachteten Werk eine zweite überarbeitete Auflage folgen lassen. Die beiden in der ersten Auflage unabhängig voneinander erschienenen Beschreibungen der röntgenologischen Differentialdiagnostik der Brust- und Bauchorgane sind nunmehr in zwei Bänden zu einem Lehrbuch zusammengefaßt.

Die vorliegende Darstellung geht vom Röntgenbild aus und will in erster Linie die Frage behandeln, wie ein Schatten von bestimmtem Aussehen zu deuten ist und welche Erkrankungen danach vorliegen können. Es wird gezeigt, wie weit Krankheitsfälle mittels Durchleuchtung und einfacher Aufnahme zu klären sind und auch, wie alle bekannt gewordenen Untersuchungsverfahren zur Klärung der Diagnose heranzuziehen sind.

Die Gliederung erfolgt in:

A. Differentialdiagnostik der Röntgenbilder der Lungenerkrankungen, die in 471 Seiten mit 553 Abbildungen fast erschöpfende Auskunft gibt.

B. Differentialdiagnostik der Röntgenbilder des Herzens. Diesem Teil ist das Flächenkymogramm zugrunde gelegt; seine Besonderheiten sind vorweggenommen und im Zusammenhang geschildert. In außerordentlich demonstrabler Form sind den Röntgenbildern die Elektrokardiogramme beigefügt. Raumbild und Schichtaufnahme sind wiedergegeben, wo sie Krankheitsvorgänge aufdeckten, die sonst nicht erkennbar waren.

C. Differentialdiagnostik der Röntgenbilder bei Speiseröhrenerkrankungen, die in VI Unterabteilungen abgehandelt werden.

D. Differentialdiagnostik der röntgenologisch sichtbaren Zwerchfellveränderungen.

Die didaktisch geschickte Beschreibung läßt die autoritäre Beherrschung der Fragenkomplexe erkennen. Die in Fußnoten erfolgten Literaturangaben, die als Randbemerkung durchgeführte Inhaltsangabe und ein ergiebiges Sachregister erleichtern die Orientierung. Die Abbildungen, deren hervorragende Güte in technischer und sachlicher Hinsicht besondere Erwähnung verdient, sind gegenüber der ersten Auflage ersetzt und ergänzt.

Das Werk ist eine Spitzenleistung, überragt das Niveau eines Lehrbuches und wird jedem röntgenologisch tätigen Arzt ein zuverlässiger Berater sein.

Teschendorf, W.: **„Lehrbuch der röntgenologischen Differentialdiagnostik. Band II: Erkrankungen der Bauchorgane."** 1950. 2. verm. u. verb. Auflage. VIII, 608 Seiten, 1081 Abb., Georg Thieme Verlag, Stuttgart. Preis: DM 72.—.

Im II. Band seines Lehrbuches der „Differentialdiagnostik der Erkrankungen der Bauchorgane" geht Verf. von der Ähnlichkeit der Röntgenbilder verschiedenartiger Erkrankungen aus, stellt also die bildmäßigen und röntgenologischen Gesichtspunkte den klinischen voran, wobei hervorgehoben wird, daß die genaue Kenntnis des Krankheitsfalles und des klinischen Befundes die Röntgenuntersuchung erleichtern wird und unter Umständen Veränderungen finden läßt, die sonst übersehen werden. Es müssen die Fehler durch „Hineinlesen von Befunden infolge vorgefaßter Meinung durch Anamnese und andere Untersuchungsresultate" vermieden werden. Die Röntgenologie kann die Organveränderungen, die sie aufdeckt, aufzeichnen und nebeneinanderstellen. Selbständige Röntgenzeichen sind für bestimmte morphologische Veränderungen beweisend, ohne der Krankheit, an der der Pat. leidet, entsprechen zu müssen. Stets muß demnach die Frage gestellt werden, ob ein einzelner Röntgenbefund überhaupt sämtliche Beschwerden des Kranken erklären kann. Dabei warnt T. vor der Unterbewertung der Röntgenzeichen unter Hinweis auf die Bedeutung für sogen. „Sicherheitsuntersuchungen", zu der sich die Methode auf manchen Gebieten emporgeschwungen hat. —

Nach diesen Gesichtspunkten ist die Aufteilung des Stoffes in der Weise erfolgt, daß

I. Akute Baucherkrankungen in 13 Krankheitsfällen abgehandelt werden.

II. Die Differentialdiagnostik der Röntgenbilder bei Magenerkrankungen ist, im Mittelpunkt stehend, so erschöpfend nach dem heutigen Stand unseres Wissens abgehandelt, daß kaum noch eine Frage offenbleibt.

III. Die Differentialdiagnostik der Röntgenbilder des operierten Magens ist in dieser mustergültigen Form im Schrifttum bisher noch nicht erfolgt.

IV. Differentialdiagnostik der Röntgenbilder am Duodenum.

V. Differentialdiagnostik der Röntgenbilder bei Erkrankung der Gallenwege.

VI. Differentialdiagnostik der Röntgenbilder des Dünndarmes.

VII. Differentialdiagnostik der Röntgenbilder des Dickdarmes.

VIII. Differentialdiagnostik der Röntgenbilder der Nieren, Harnleiter, Blase und Prostata.

IX. Differentialdiagnostik der Röntgenbilder bei künstlichem Pneumoperitoneum, sowie der Leber, des Pankreas, der Milz und der Bauchtumoren.

Es wäre zu wünschen, daß Verf. die Einwände für die differentialdiagnostische Besprechung der Darstellung des Uterus und der Tuben für die nächste Auflage fallen lassen würde, da bei dem meisterhaften Geschick seiner Darstellung auch dieses Gebiet zur restlosen Vollständigkeit beitrüge.

Auch dieser Band weist die gleiche Übersichtlichkeit mit reichlicher Literaturangabe durch Fußnoten und Sachregister auf, auch hier die hervorzuhebende Güte der Ausstattung in technischer wie sachlicher Beziehung. Wer das Buch in Händen gehabt hat, wird ihm als Angehöriger des Fachgebietes in kritischer Beurteilung seine hervorragende Bewertung nicht versagen können, der Lernende wird es ebenso wie der Praxisausübende nicht missen wollen, und Angehörigen anderer Disziplinen wird es ein zuverlässiger Berater sein. Hedfeld, Magdeburg.

Schoen, R., Tischendorf, W.: **„Klinische Pathologie der Blutkrankheiten."** 1950, 521 Seiten, 101 Abb. Georg Thieme Verlag, Stuttgart. Preis: DM 57.—.

Es ist immer nützlich, eine Sache von mehreren Seiten zu betrachten. Lehrbücher der klinischen Hämatologie gibt es genug. Hier aber wollen die Verff. eine pathologische Physiologie des Blutes und der blutbildenden Organe — natürlich mit weitgehender Berücksichtigung klinischer Gesichtspunkte — geben. Man kann wohl sagen, daß ihnen das ausgezeichnet gelungen ist. Einleitende Kapitel beschäftigen sich mit der normalen Physiologie, dann werden die Anämien, die myeloische Insuffizienz, die Blutungskrankheiten, die blastomatösen Erkrankungen und die leukämoiden Reaktionen behandelt.

Ein abschließender Abschnitt beschäftigt sich mit der Vererbung der Blutkrankheiten. Die Doppelstellung der Röntgen- und verwandten Strahlen als therapeutisches Hilfsmittel zur Beseitigung blastomatöser Wucherungen, aber auch als gelegentliche Ursache für solche und häufiger für aplastische Veränderungen der blutbildenden Organe wird eingehend berücksichtigt. Das Buch kann allen, die über die rein empirischen klinischen Erfahrungen hinaus tiefer in das Wesen der Blutveränderungen eindringen wollen, warm zur Lektüre oder besser zum Studium empfohlen werden. Schulten, Köln.

Kleine Mitteilungen

Auf dem Röntgenkongreß in Karlsruhe 1948 wurde der Vierte Schleußner-Röntgenpreis neu ausgeschrieben und kam auf dem Röntgenkongreß 1950 in Recklinghausen zur Verteilung.

Den 1. Preis erhielt Herr Dr. Gebauer, Erlangen, Med. Univ. Klinik, für seine Arbeit „Untersuchungen über ein Verfahren zur Herstellung horizontaler Körperschichtaufnahmen". Einen 2. Preis erhielt Herr Dr. Vieten, Düsseldorf, Städt. Krankenanstalten, für seine Arbeit „Grundlagen und Möglichkeiten der Röntgendarstellung von Querschnitten (Transversalschichten) langgestreckter Körper mittels kreisförmiger Verwischung der nicht abzubildenden Objektteile". Einen weiteren 2. Preis erhielt Herr Dr. Vogt, Marburg (Lahn), Strahleninstitut der Universität, für seine Arbeit „Osteosklerose bei Blutkrankheiten".

Fünfter Schleußner-Röntgenpreis

Die Firma Dr. Schleußner hat der Deutschen Röntgengesellschaft den Fünften Schleußner-Röntgenpreis in Höhe von DM 5000,— zur Verfügung gestellt, der in drei Jahren anläßlich des Röntgenkongresses 1953 zur Verteilung kommt.

Die Bedingungen für den Fünften Schleußner-Röntgenpreis bleiben die gleichen wie für die bisherigen.

Auf dem Kongreß der Deutschen Röntgengesellschaft in Recklinghausen wurde Prof. Dr. **Janker,** Bonn, zum Vorsitzenden gewählt.

Prof. Dr. **K. H. Bauer,** Heidelberg, ord. Professor für Chirurgie an der Universität, wurde zum Ehrenmitglied der „Österreichischen Gesellschaft für Erforschung und Bekämpfung der Krebskrankheit" ernannt.

Für den 14. bis 20. August 1950 wird im Auftrag der Academie und der Union d'Histoire des Sciences von der holländischen „Genootschap voor Geschiedenis van Wiskunde, Geneeskunde en Naturwetenschappen" der **6. Internationale Kongreß für die Geschichte der Wissenschaften** in Amsterdam vorbereitet. Zu diesem Zeitpunkt wird auch der **12. Kongreß für Medizingeschichte** stattfinden.

Der **3. Fortbildungskursus in Ganzheitsmedizin** findet vom 18. bis 28. Oktober 1950 in Berchtesgaden statt. Thema: Ernährungs- und Zivilisationsschäden als Ursache von chronischen Krankheiten am Magendarmkanal und seinen Anhängen. Bekanntgabe der Vorträge und Vortragenden erfolgt später.

Für die vom 12. bis 15. September 1950 in Bonn stattfindende Tagung der **Neurologen und Neurochirurgen** sind folgende Themen vorgesehen: Hauptthema: Das Hirntrauma, 2. Thema: Die Stirnhirntumoren. Vortragsanmeldungen für Neurologie: Prof. Dr. v. Weizsäcker, Heidelberg. Für Neurochirurgie: Prof. Dr. Röttgen, Bonn. Meldeschluß: 1. 7. 1950. Teilnehmeranmeldungen an Prof. Dr. Röttgen, Bonn.

Die 1. Nachkriegstagung des Bayerischen Landesverbandes zur **Erforschung und Bekämpfung der Krebskrankheit** aus Anlaß seines 25jährigen Bestehens findet am 7. und 8. Juli 1950 in München statt. Vorsitzender: Prof. Dr. H. Eymor. Tagungsort: Hörsaal der I. Universitäts-Frauenklinik, München, Maistraße 11.

Vom 25. bis 28. Juli 1950 findet der **Internationale Anatomische Kongreß** unter Leitung von Prof. W. E. Gros-Clark in Oxford (England) statt. Aus folgenden Gebieten wird berichtet: Allgemeine Anatomie, Histologie und Embryologie, Endokrinologie, Neurologie und Anthropologie.

Die **Akademie für ärztliche Fortbildung,** Karlsruhe, veranstaltet gemeinsam mit der Deutschen Röntgengesellschaft in Karlsruhe einen Einführungskurs in die Therapie der radioaktiven Isotopen unter Mitwirkung von Prof. Dr. Gerthsen, Direktor des Physikalischen Institutes der Technischen Hochschule Karlsruhe, und zahlreichen anderen Gelehrten in der Zeit von Montag, dem 11., bis Donnerstag, dem 14. 9. 1950. Kursgebühr 40.– DM. Anmeldung an die Akademie für ärztliche Fortbildung, Karlsruhe, Städt. Krankenanstalten, Prof. Dr. med. Schoen, Moltkestraße 14.

Die **BCG-Schutzimpfung in Frankreich** ist seit Frühjahr 1949 zum Gesetz erhoben. Sie ist obligatorisch für alle tuberkulinnegativen Personen unter 30 Jahren, insbesondere für Kinder, Medizinstudenten und Personal in öffentlichen Anstalten.

Im Institut für Physikalische Therapie und Röntgenologie der Universität München findet unter Leitung von Professor Dr. G. Boehm, Professor Dr. K. Dirr und Oberarzt Dr. Ekert vom 7. bis 12. Aug. ein **Fortbildungskurs für med.-techn. Assistentinnen** statt. Anfragen über Vortragsfolge, Programm, Anmeldung und Unterkunft sind an das Institut für Physikalische Therapie und Röntgenologie der Universität München, Ziemssenstr. 1, zu richten. Fahrpreisermäßigung beträgt 66%. Außerdem wird bei entsprechender Beteiligung, unabhängig vom obigen, anschließend ein Wochenendkurs über Röntgendiagnostik für Schwestern durchgeführt.

Die Übersetzung der fremdsprachigen Zusammenfassungen haben die Herren F. Haenisch (F. H.) (englisch), R. Lustig (R. L.) (französisch) und F. Arasa (F. A.) (spanisch) freundlichst übernommen.

Diesem Heft liegt ein Prospekt der STEG, Stuttgart, und ein Prospekt des Georg Thieme Verlag, Stuttgart, bei.

Verantwortlich für die Schriftleitung: Doz. Dr. R. Glauner, Stuttgart — Verantwortlich für den Anzeigenteil: WEFRA-Werbegesellschaft, Frankfurt a. M., Untermainkai 12, Telefon 33016, 33217. — Druck: Darmstädter Echo GmbH., Darmstadt. Verlag: Georg Thieme Verlag, Stuttgart-O.; Anschrift für Schriftleitung und Verlag: Georg Thieme Verlag, Stuttgart-O., Diemershaldenstraße 47. Telefon 90744. — Juli 1950